

ネコの眼瞼

2012 - 16 - 4

豚病理 金森健太

提出機関: UCD Veterinary Sciences Centre

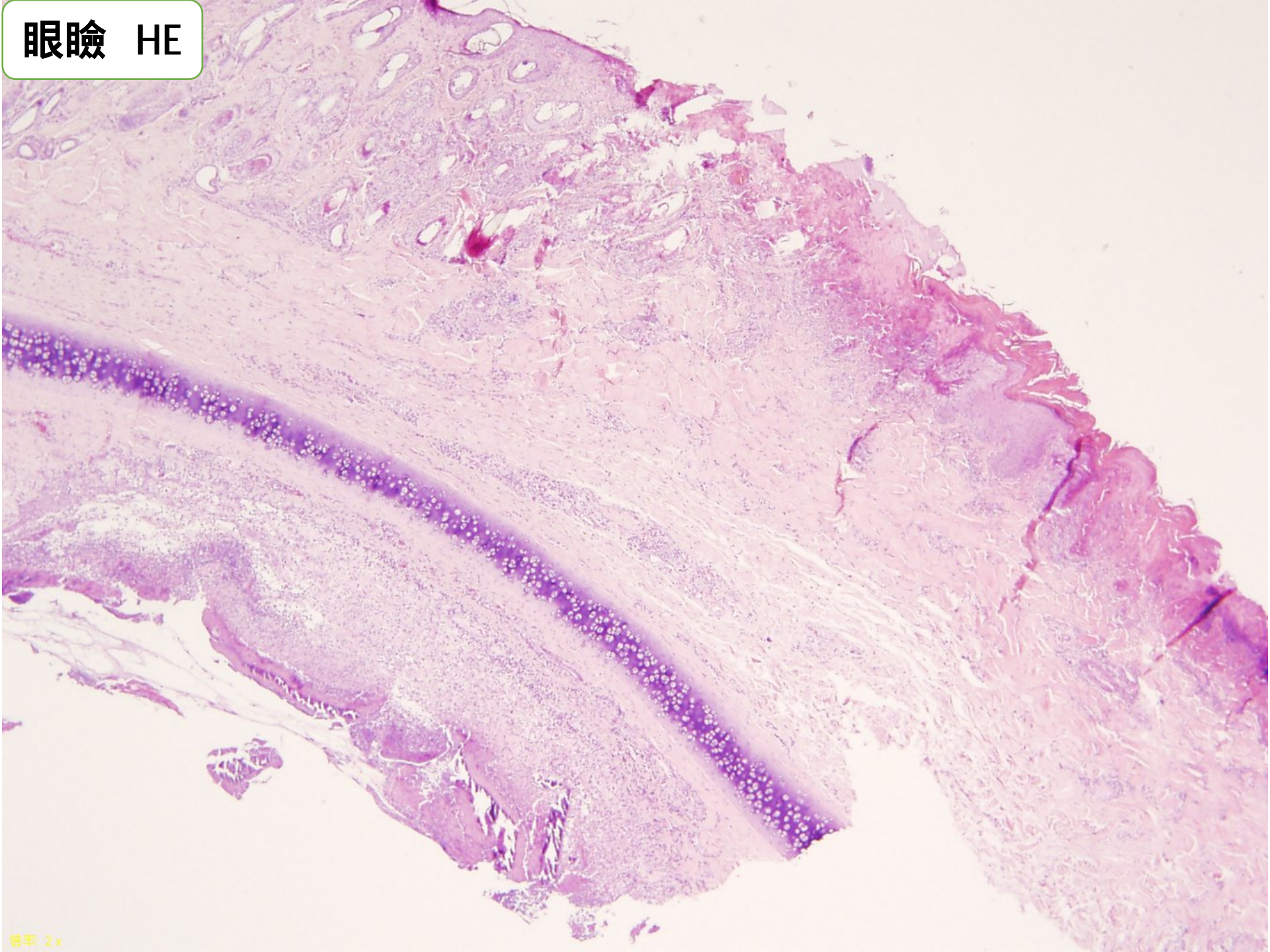症 例: 猫(domestic short hair)、8歳、去勢オス。



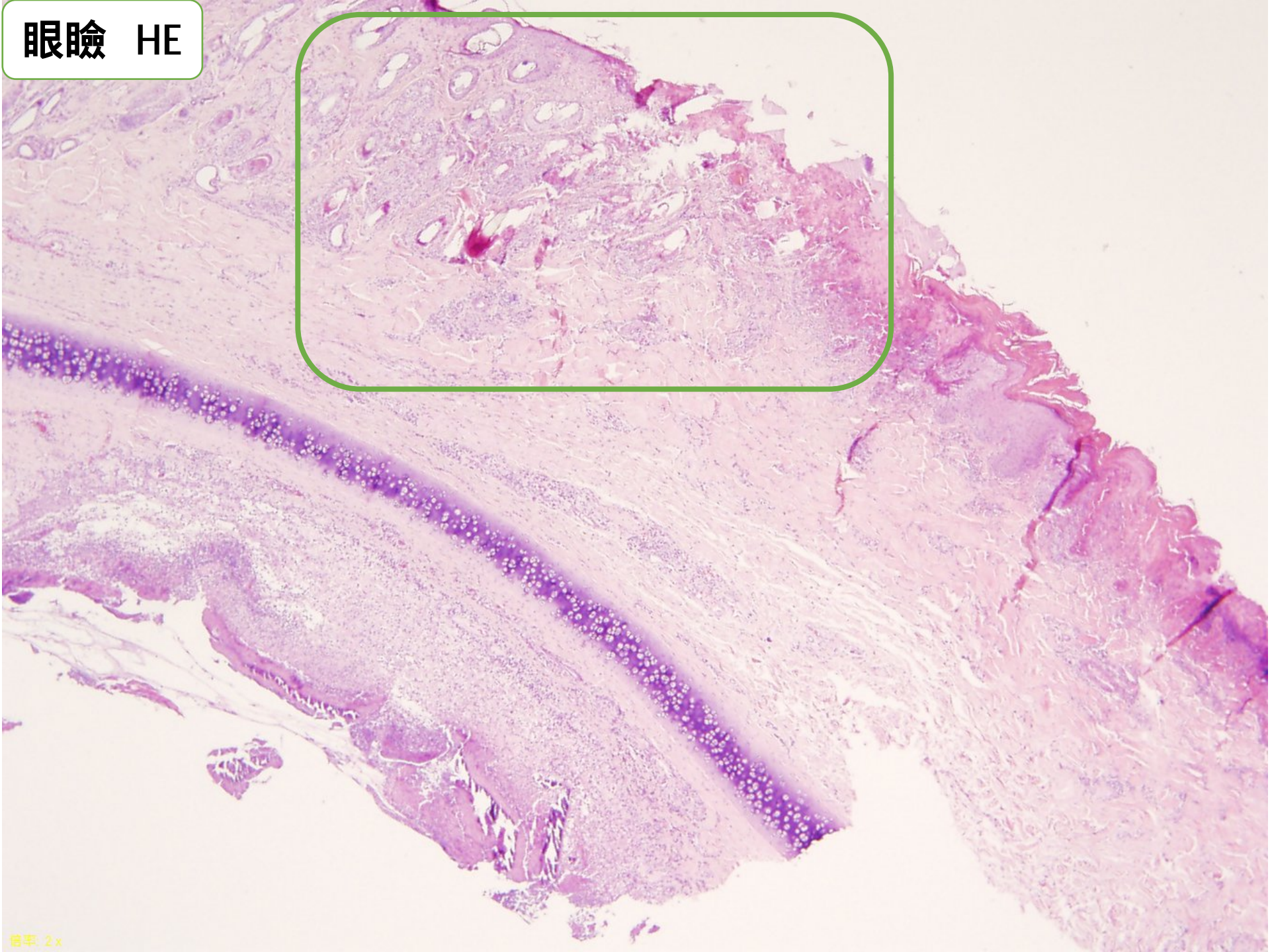
病 歴: 二ヶ月間にわたる体重減少、眼瞼周囲の脱毛、鼻汁漏出、粘膜粘液、心雑音、非再生性貧血、好中球および血小板の減少。

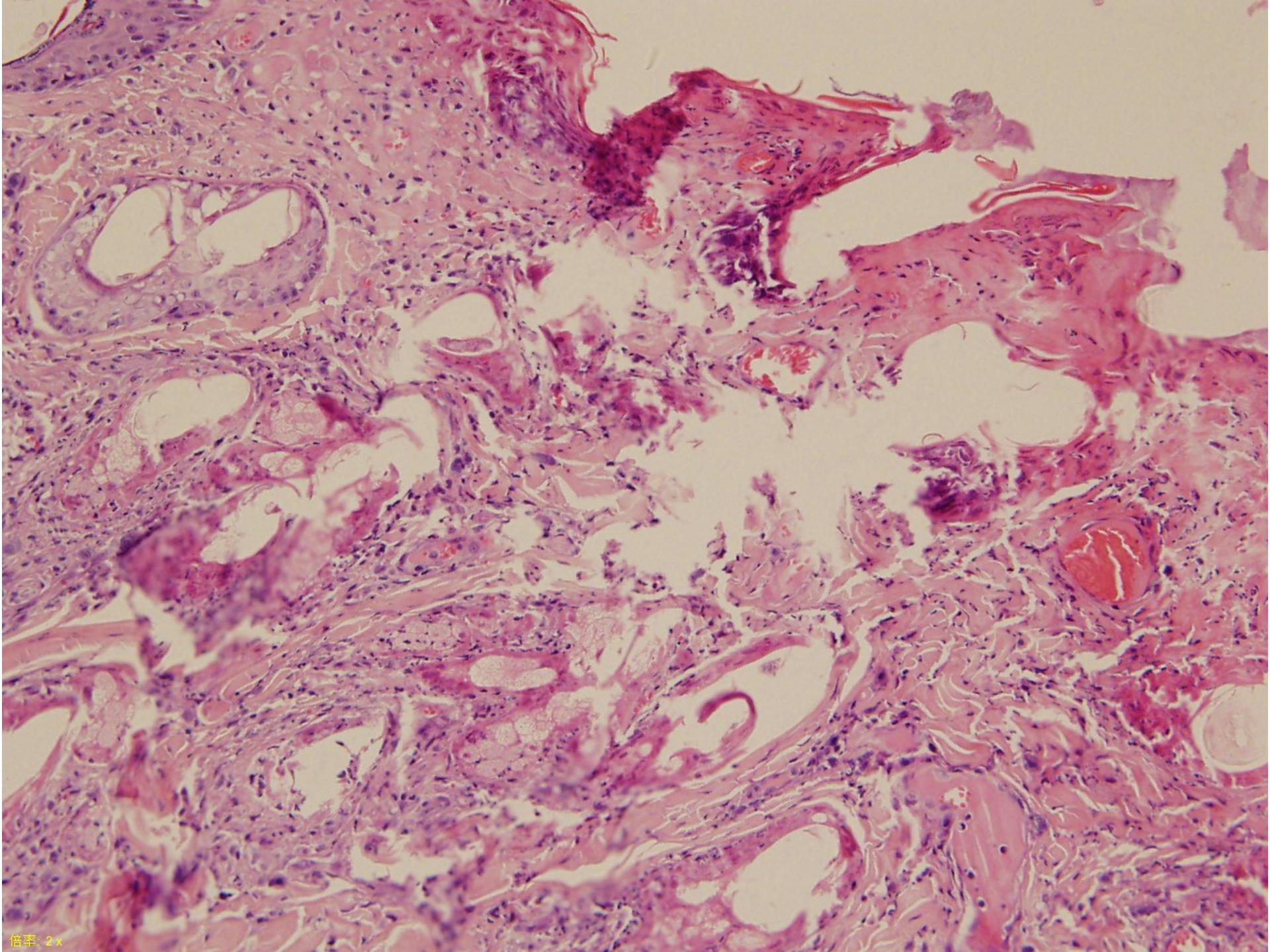
肉眼所見: 削瘦し、両眼瞼から両耳の根元まで脱毛し、眼瞼上部から眼角にかけて痂皮形成、右瞬膜は厚く、紅斑していた。特に右鼻平面は乾燥し、痂皮形成、フレーク状の物質を認める。
少量の心嚢水貯留、腸間膜リンパ節の腫大を認め、骨髓は暗赤色を呈し、骨髓腔は満たされていた。

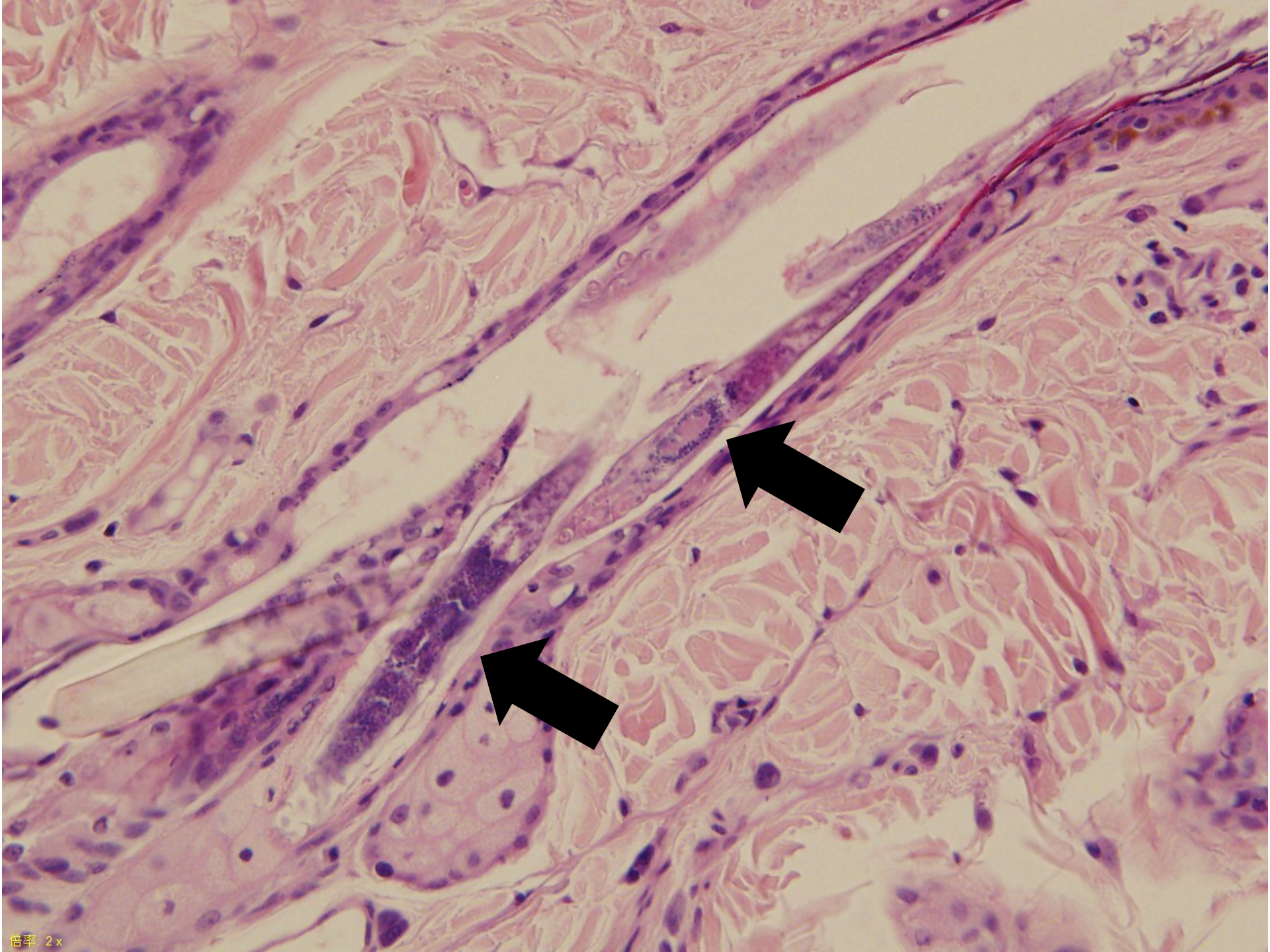
眼瞼 HE

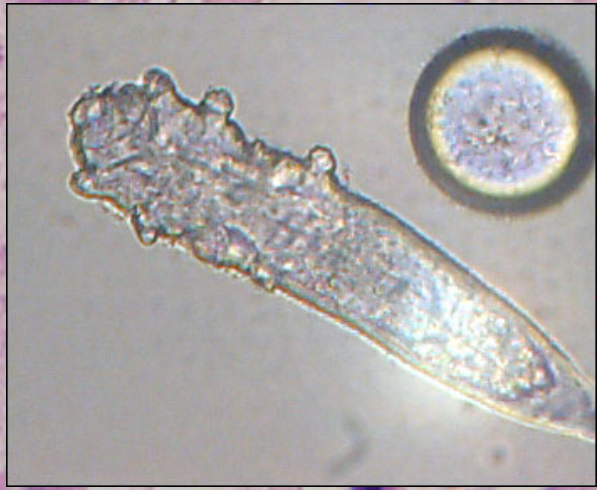
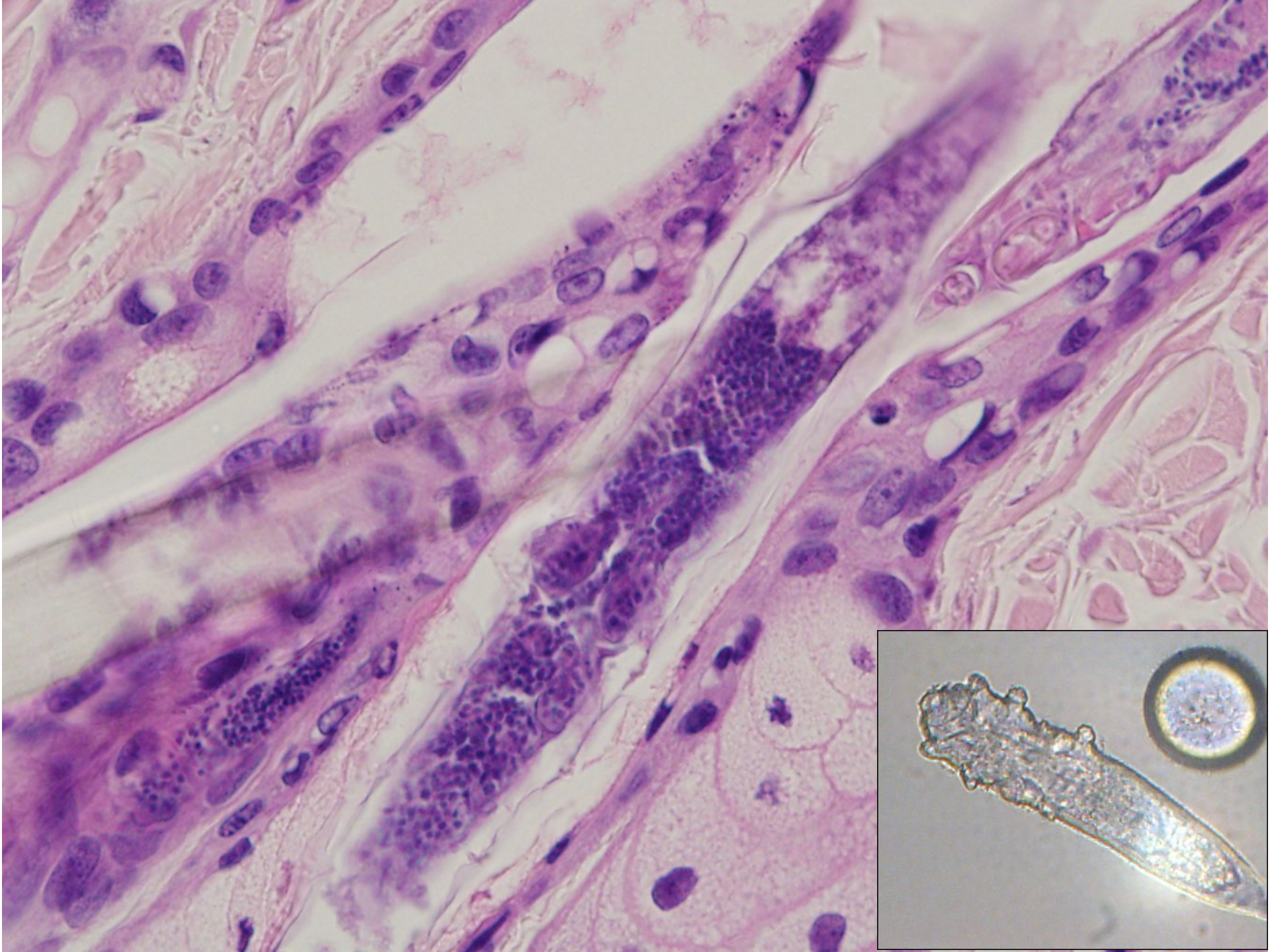


眼瞼 HE

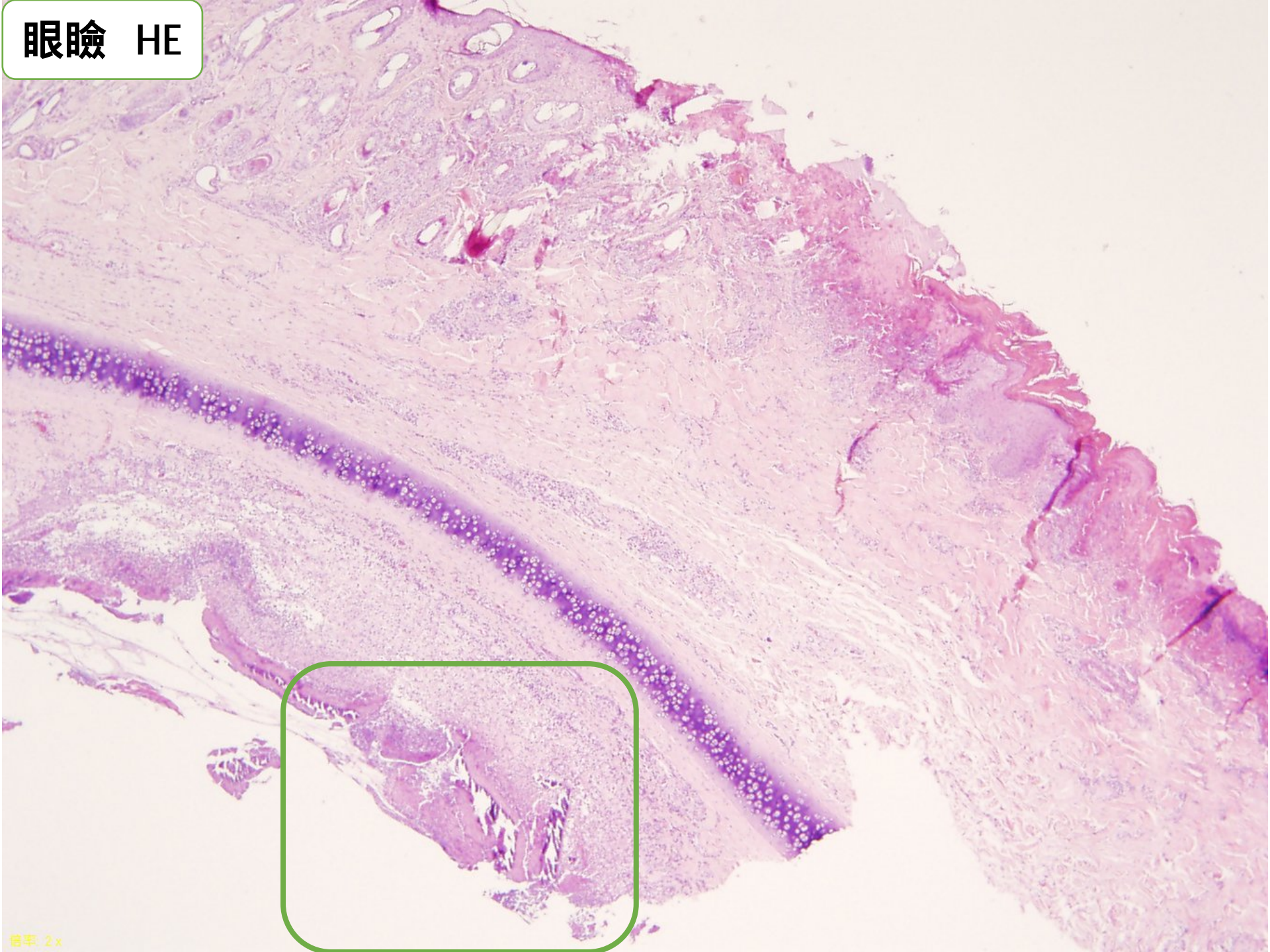

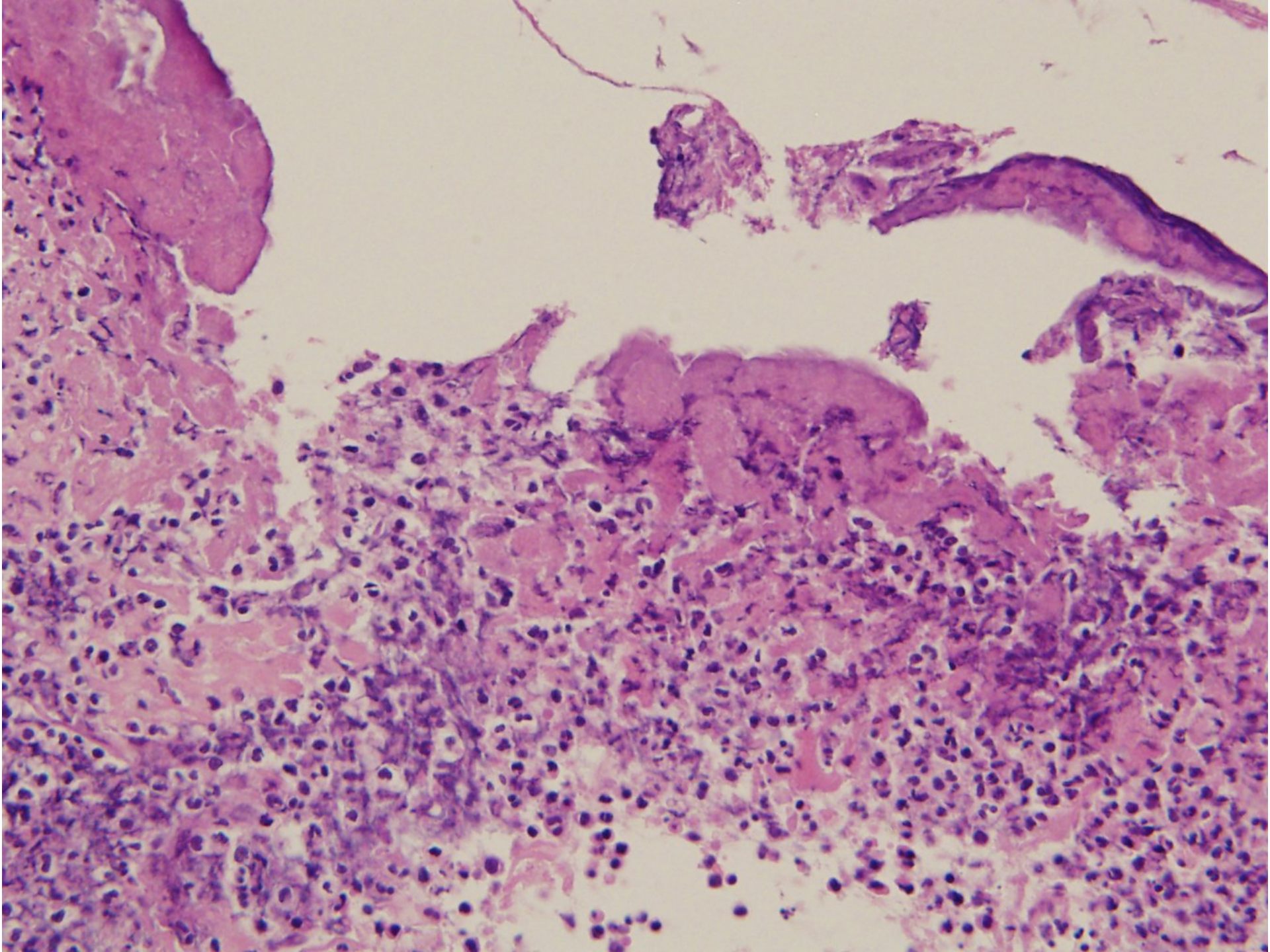


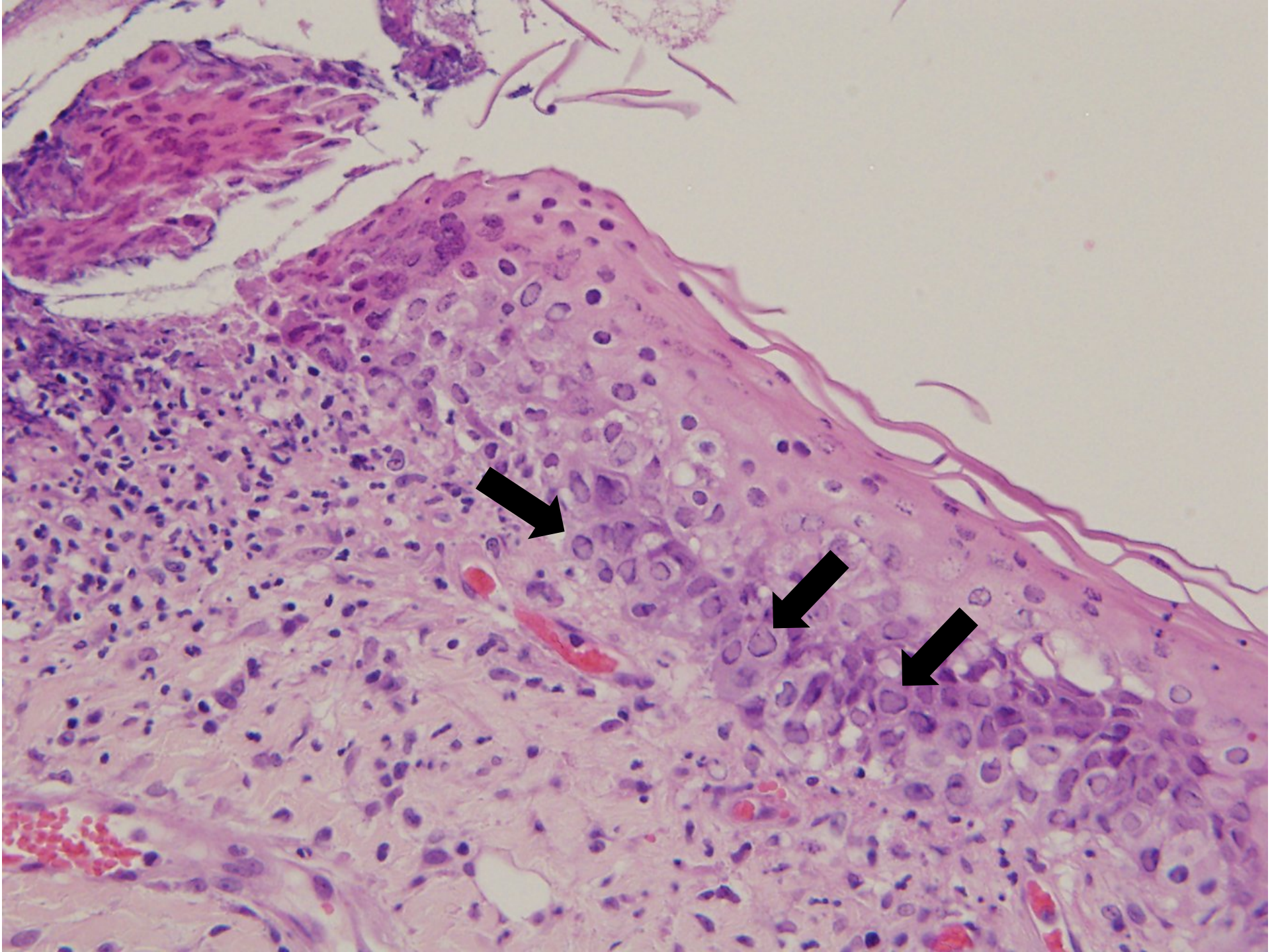




眼瞼 HE







提出者の診断

- 1.猫ヘルペスウイルス感染に一致する病巣内核内封入体を伴う重篤、急性、潰瘍性、結膜炎。
- 2.病巣内に*Notoedres cati*と示唆されるダニを伴う亜急性、潰瘍性、毛包炎。

1. Severe acute ulcerative conjunctivitis with intralesional intranuclear inclusion bodies consistent with feline herpesvirus infection.
2. Subacute ulcerative folliculitis with intralesional mites suggestive of *Notoedres cati*.

JPCの診断

- 1.眼瞼:眼瞼結膜炎、潰瘍性、巣状広範囲、重篤、核内にウイルス性封入体を伴う。
- 2.被毛皮膚、眼瞼毛包、皮脂腺:成虫の節足動物性寄生虫、病因は*Demodex cati*と一致。

1. Eyelid: Blepharoconjunctivitis, ulcerative, focally extensive, severe with intranuclear viral inclusions.
2. Haired skin, eyelid follicles and sebaceous glands: Adult arthropod parasites, etiology consistent with *Demodex cati*.

提出者のコメント

猫ヘルペスウイルス1について

子猫時に感染し、結膜炎や角膜潰瘍を発生させる。
眼や鼻粘膜周囲に病変形成。
世界に広く分布。



90%の猫が保有



そのうち80%以上が
潜伏感染を起こす



Wikipediaより参照

50%が発症

ストレス
コルチコステロイド

JPCのコメント

猫伝染性鼻気管炎
(FHV-1)

鼻炎
結膜炎
潰瘍性結膜炎

猫カリシウイルス鼻炎
(Calicivirus)

鼻炎
結膜炎
潰瘍性歯肉炎
口内炎

猫クラミジア症
(*Chlamydophila felis*)

鼻炎
結膜炎のみ

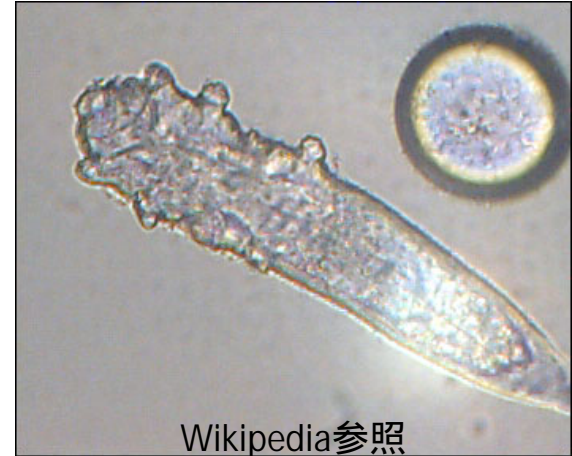*Notoedres cati*と*Demodex cati*について



Wikipedia参照

Notoedres cati
ネコショウセンコウヒゼンダニ

- ・疥癬症の原因
- ・円形、体長200～400 μm
- ・前方2対、後方2対の脚を持ち、前方はよく発達。
- ・耳介に発症、丘疹、痂皮、脱毛、落屑を起こす。
- ・皮膚の角質層で認められる。



Wikipedia参照

Demodex cati
ニキビダニ科

- ・毛包虫症の原因。
- ・円筒形、細長い、体長210 μm以下
- ・4対の脚を持つ。
- ・毛包炎のため丘疹を形成し、粗毛、脱毛。膿瘍を形成したのち、皮膚は出血、浮腫、痂皮、びらん形成。
- ・毛包内で認められる。