2015-2-3 猫の脾臓　　平野慎二

提出機関：The Ohio State University

症例：短毛種　飼い猫（*Felis catus*）12歳　去勢雄

病歴：7日前から食欲不振、発熱、元気消失、下痢および口腔潰瘍

肉眼所見：

- 腸間膜、下顎リンパ節の高度腫脹、膨隆した脆弱な微小黄白色結節により皮質髄質構造が不明瞭
- 肺実質に少数の軽度に膨隆した白色結節(粟粒状、直径2mm)
- 腹腔内に10～20mlの透明黄赤色腹水
- 肝臓は全葉性に黄褐色実質に少数の軽度に膨隆した白色の結節（粟粒状、直径２mm）が見られ、一様に分布
- 脾臓に複数の白色、円形、膨隆結節(直径約1-2mm)形成

検査成績：

脾臓、肝臓、肺から*Francisella tularensis*分離、PCRおよびDNAシークエンスで陽性。

組織所見：

脾臓：

- 多病巣性の結節により実質が崩壊。

  結節：変性した好中球、マクロファージ、線維素、好塩基性の細胞及び核の崩壊産物からなり、結節周囲のリンパ球は減少している。

- リンパ性動脈周囲鞘の中程度の縮小。
- 赤血球および骨髄前駆細胞が実質内に散在し、出現がまれな巨核球を伴っている。

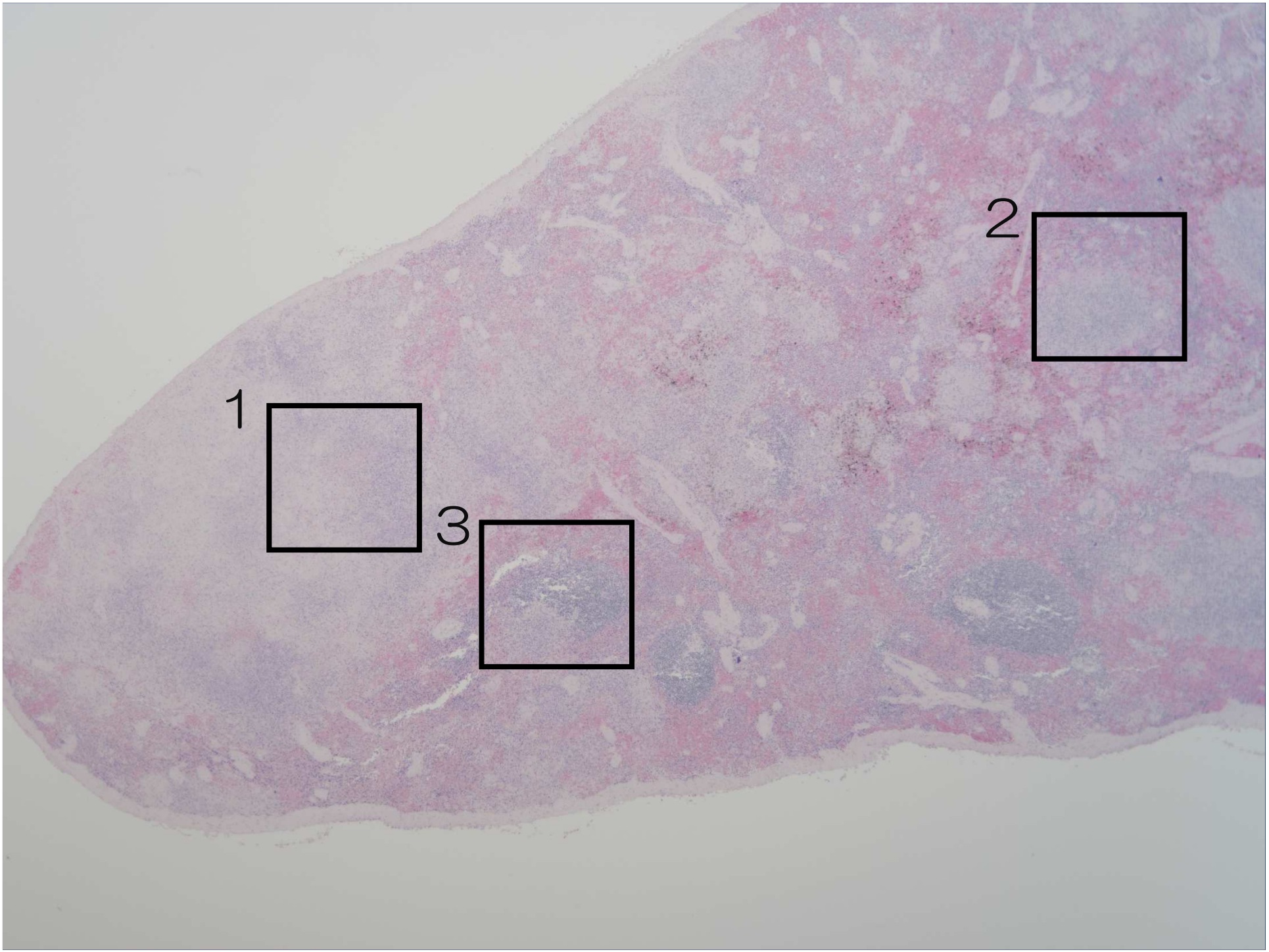
1
2
3

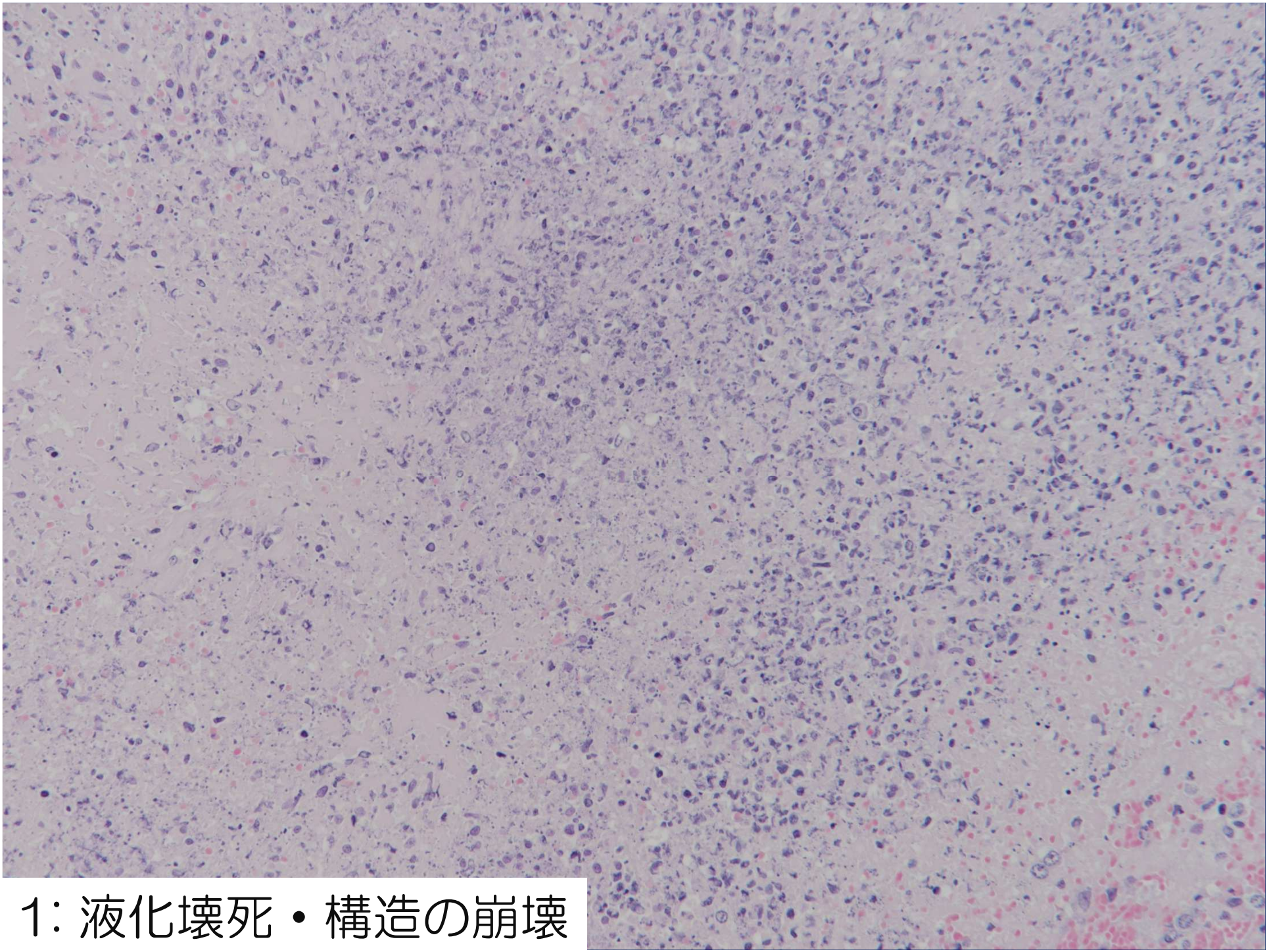

1: 液化壊死・構造の崩壊

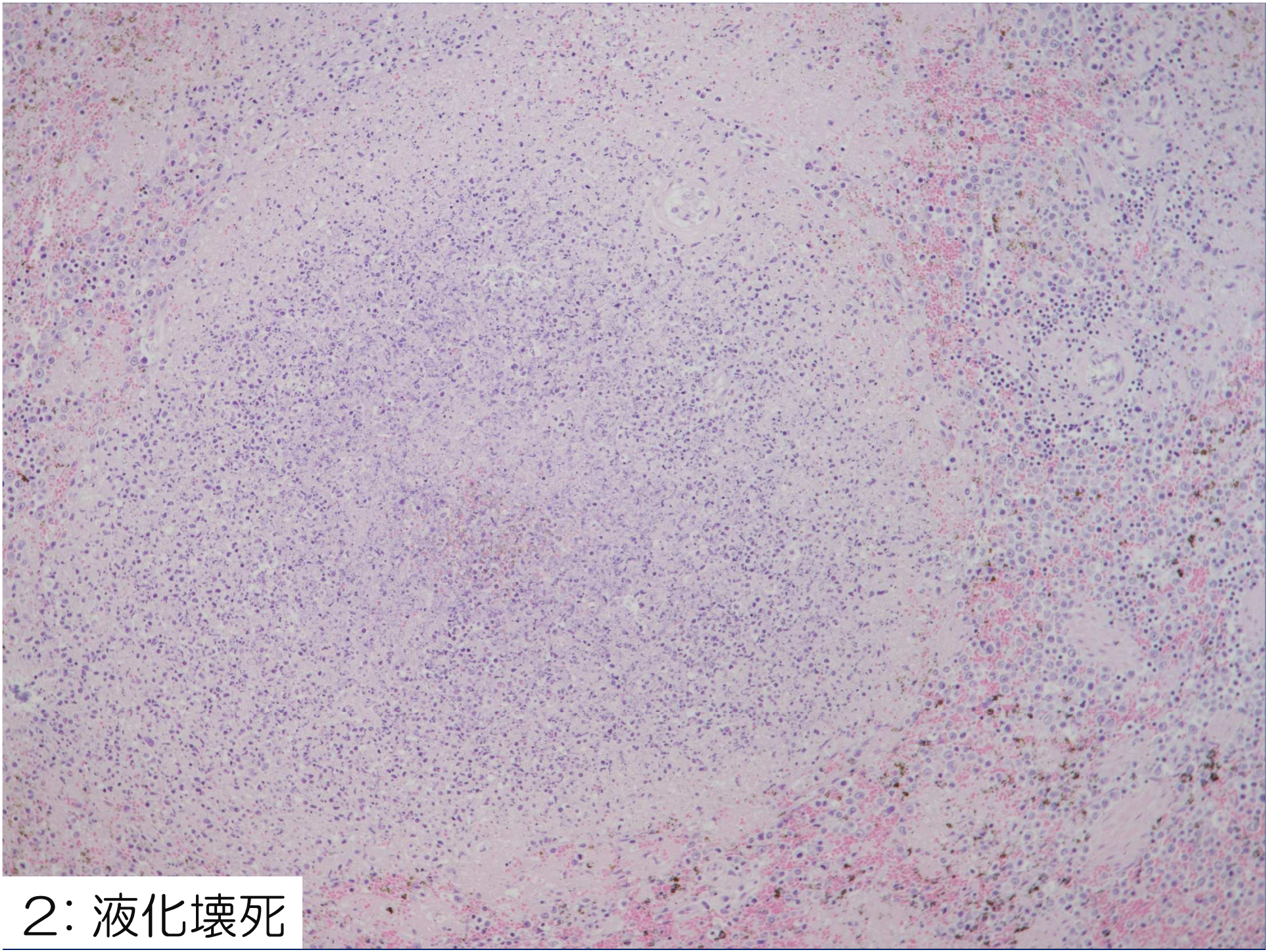

2: 液化壊死

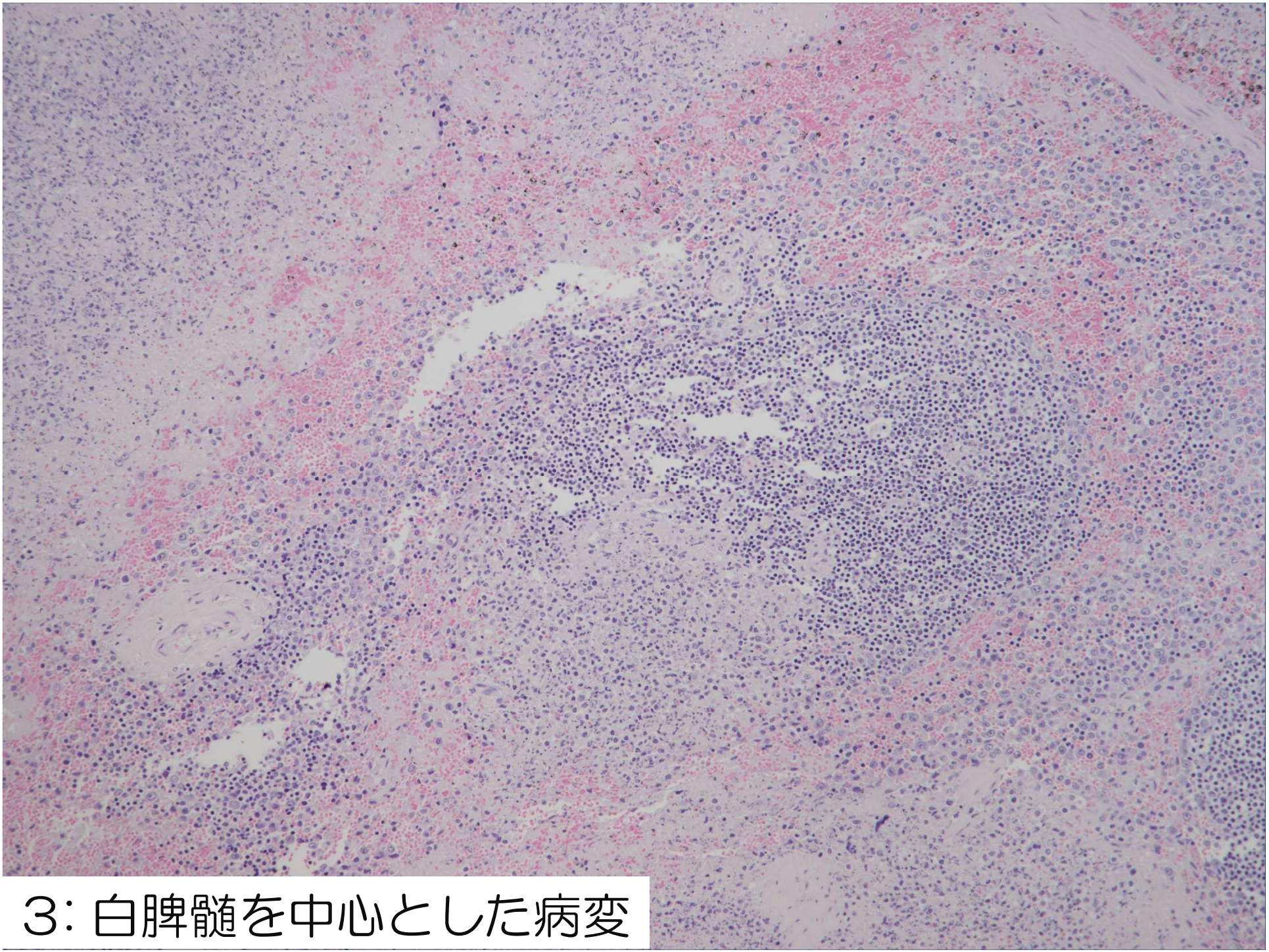

3: 白脾髄を中心とした病変

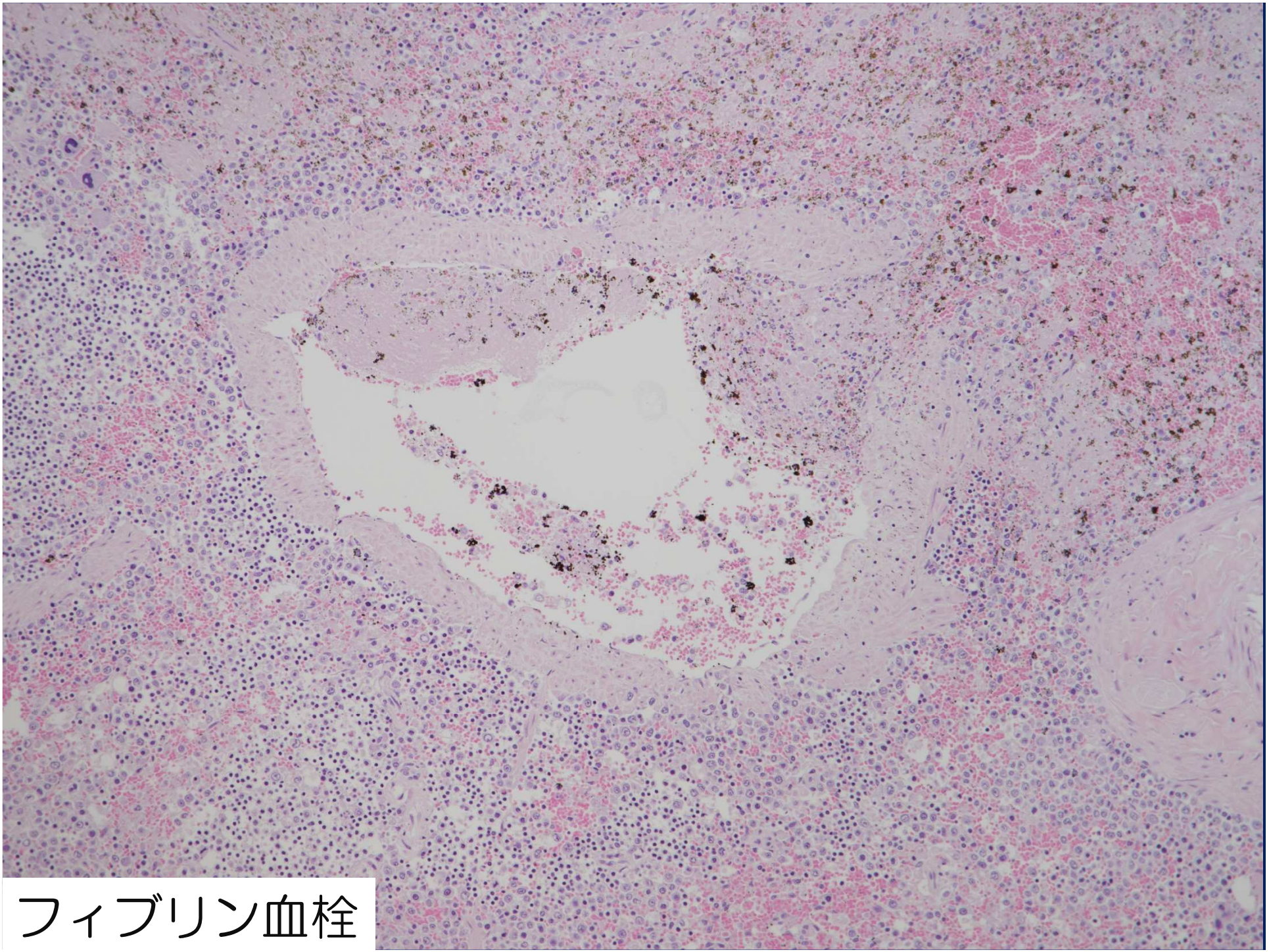

フィブリン血栓

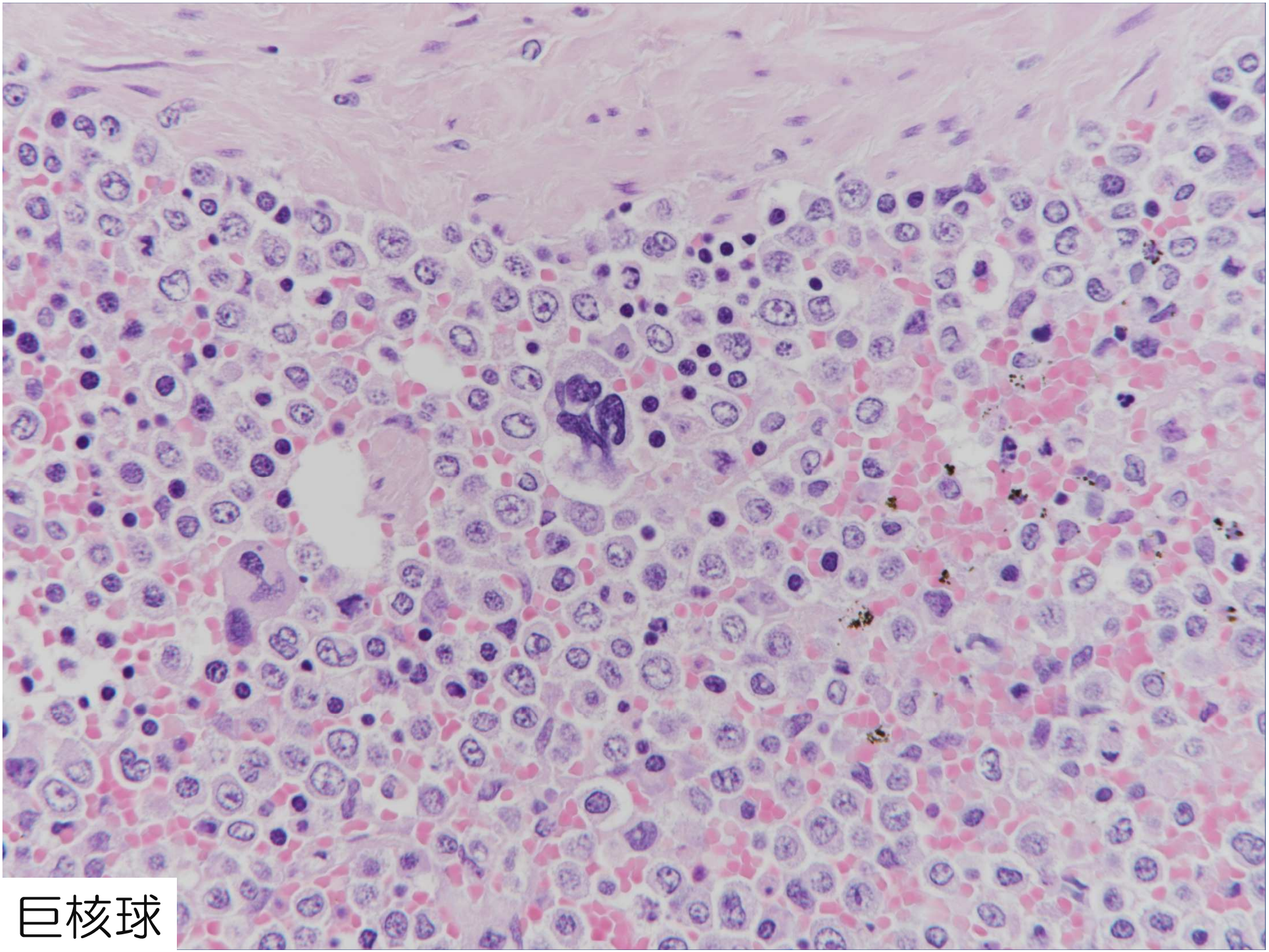

巨核球

提出者の診断：

中程度から重度の多病巣性急性壊死性化膿性脾炎

Moderate to severe multifocal acute necrosuppurarive splenitis

JPCの診断：

脾臓：脾炎、壊死性、多病巣性および顕著な、リンパ球の減少、フィブリン血栓および髄外造血を伴う。

Spleen: Splenitis, necrotizing, multifocal, marked with lymphoid depletion, fibrin thrombi and extramedullary hematopoiesis.

提出者のコメント

野兎病について

感受性動物：

・猫、兎、げっ歯類、犬、牛、めん羊、馬、霊長類
（めん羊は高感受性）

病原体：*Francisella tularensis*

biovar *tularensis*→猫の致死性全身感染症
palaeartica

感染経路：

・感染した節足動物（主にダニやノミ）の吸血
・感染した兎やげっ歯類の捕食、調理不十分な汚染肉・水の摂取
・汚染物質の吸入、粘膜への暴露（人では兎の皮むき等）

提出者のコメント

野兎病について

症状：

- 発熱、食欲不振、リンパ節腫脹、肝脾腫大、脱水、好中球増多又は減少（病原性に依存）

一般的な所見：

- 肉眼：多発性の脾、肝、リンパ節および肺の壊死、口腔および胃腸の潰瘍、および腸炎。
- 組織：脾臓、肝臓、肺、リンパ節および腸管に様々な数の好中球やマクロファージからなる壊死性の炎症が見られる。また、病巣内にグラム陰性の球桿菌も観察される可能性がある。

JPCのコメント

本症例について

- 赤脾髄および白脾髄が壊死している一方で、病変の中心は白脾髄であり、重度のリンパ組織の減少を伴う。
- 白脾髄内に梗塞をおこさない非閉塞性の多数のフィブリン血栓がみられた。

鑑別診断

- *Yersinia pseudotuberculosis*および*Y. enterocolitica*

  →組織学的にグラム陰性の桿菌が大きな菌塊を作る。
- *Salmonella* spp.

  →飼い猫ではあまり発生が見られない。

＊グラム染色やWarthin-Starry染色が同定に用いられるが、本症例では、グラム染色により切片から細菌を検出することができなかった。