

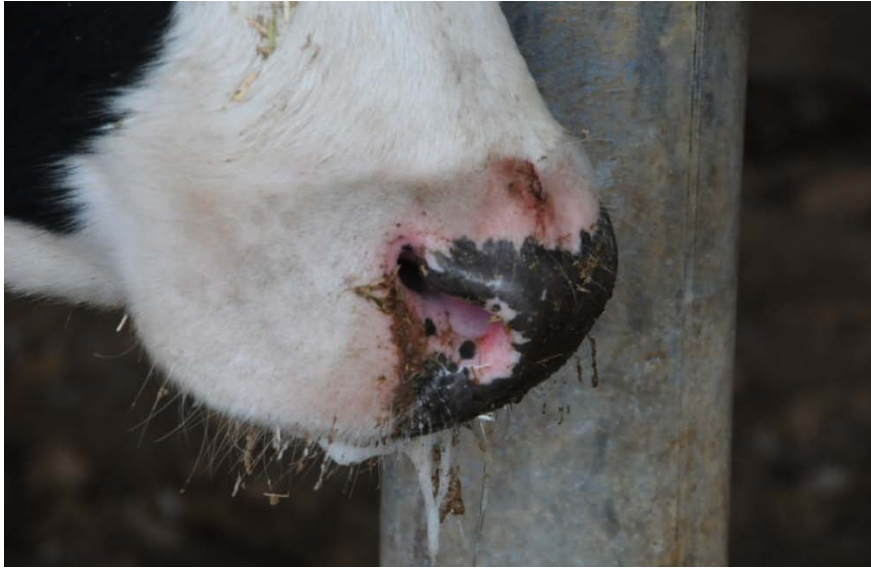口蹄疫罹患家畜の特徴的病変

(2010年1月～6月 韓国事例)

(注) 写真は、韓国獣医科学検疫院から提供されたものです。
なお、11月に確認された再発事例の写真ではありません。

農林水産省
消費・安全局 動物衛生課


<牛> 臨床症状



流涎(ホルスタイン種)

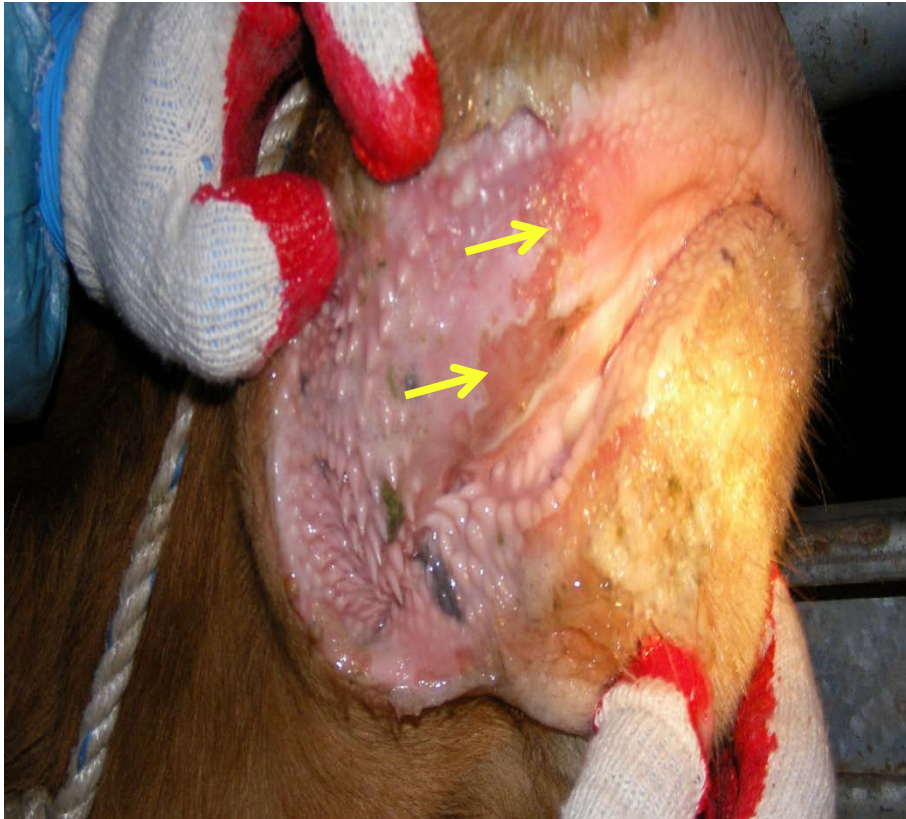

感染牛の様子

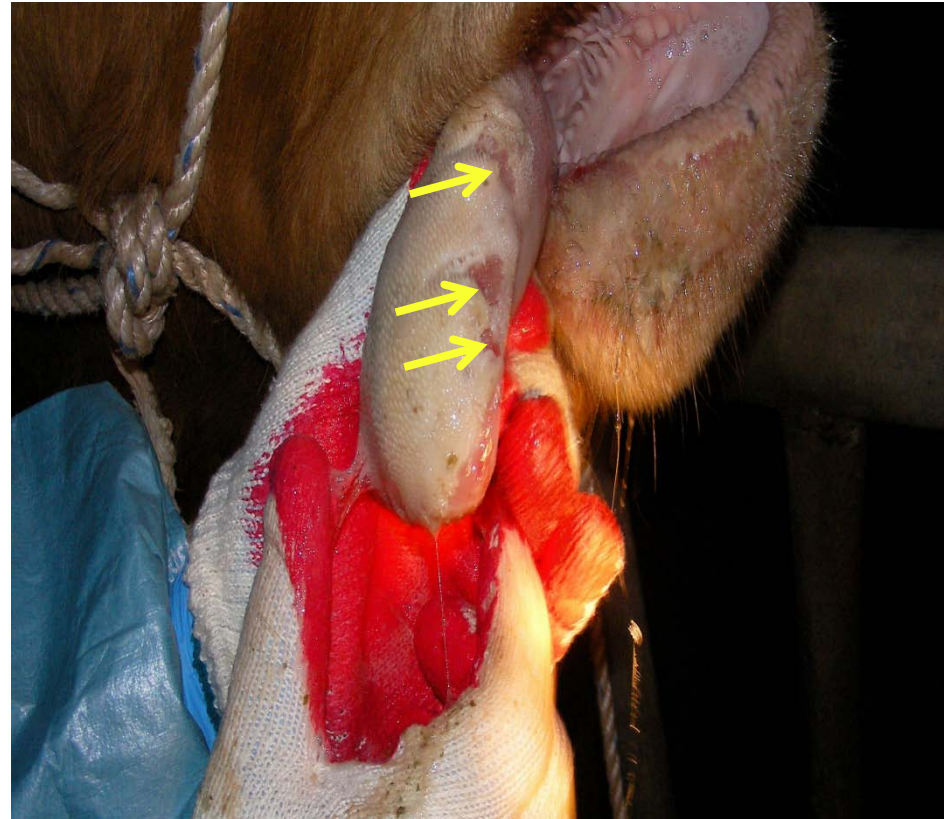

流涎(韓牛)

<牛> 口腔内の病変

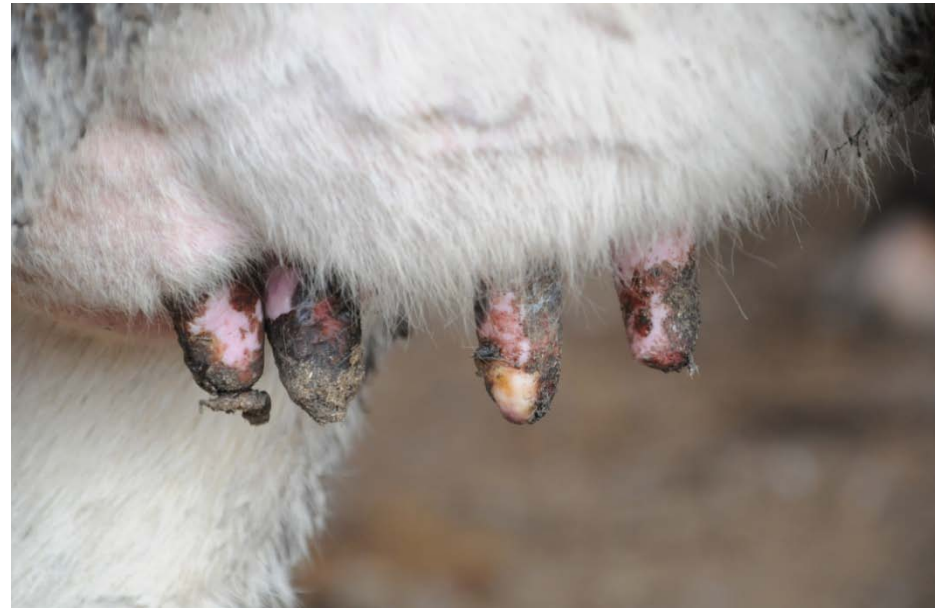

口腔内のびらん(韓牛)

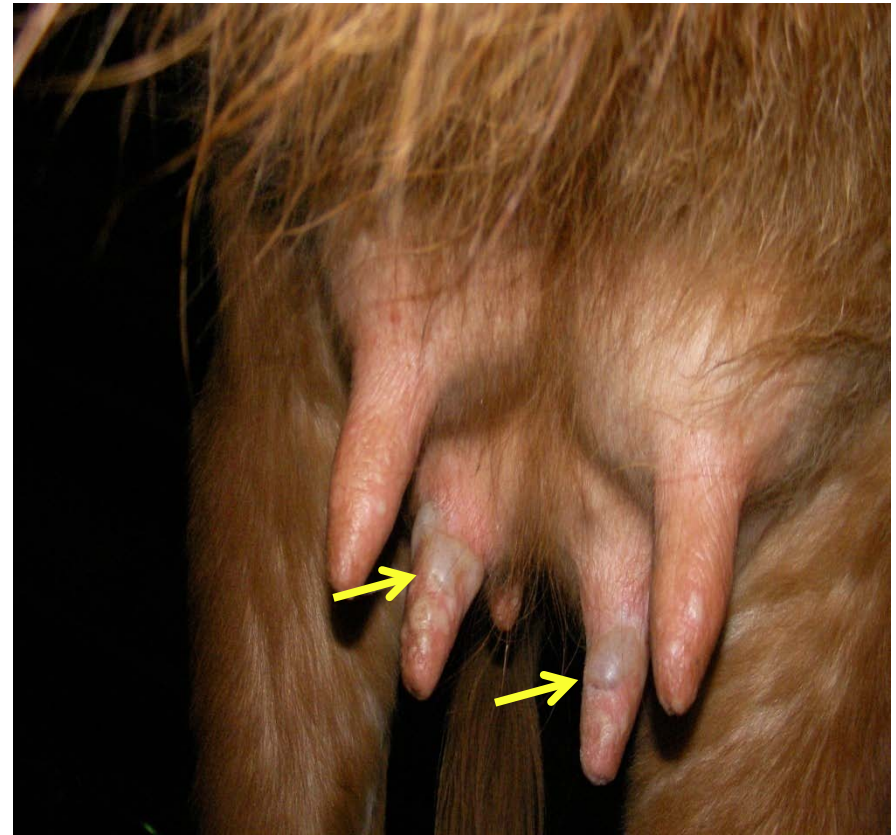


舌のびらん(韓牛)

<牛> 乳頭、乳房の病変

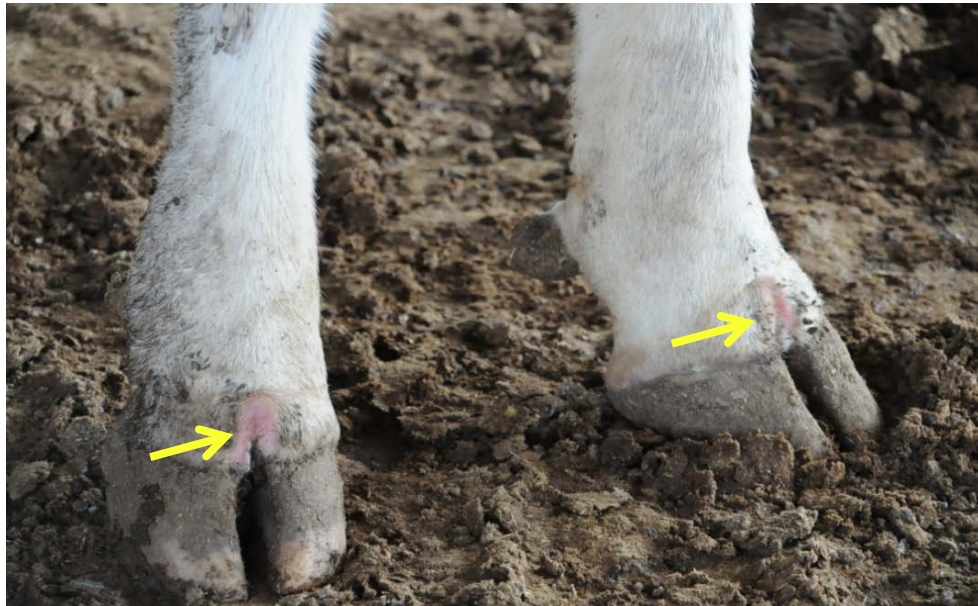

乳頭のびらん、痂皮(ホルスタイン種)



乳頭の水疱(韓牛)

<牛> 蹄部の病変



蹄冠部皮膚のびらん(ホルスタイン種)