

## 鶏の心膜水腫症候群の原因究明

真瀬 昌司<sup>1)\*</sup>, 中村 菊保<sup>2)</sup>, 今田 忠男<sup>1)</sup>, 塚本 健司<sup>1)</sup>, 山口 成夫<sup>1)</sup>, 谷村 信彦<sup>3)</sup>

(平成13年8月1日 受付)

### Investigation of causative agent of hydropericardium syndrome in chickens

Masaji MASE<sup>1)\*</sup>, Kikuyasu NAKAMURA<sup>2)</sup>, Tadao IMADA<sup>1)</sup>, Kenji TSUKAMOTO<sup>1)</sup>,  
Shigeo YAMAGUCHI<sup>1)</sup> & Nobuhiko TANIMURA<sup>3)</sup>

1987年パキスタンにおいてブロイラー鶏に高い死亡率を示すHydropericardium Syndrome (HPS,心膜水腫症候群)と呼ばれる新しい疾病が大流行し、以降国内でも1996年初発生が確認された。HPSの原因を究明するため、罹患鶏の病理学的検索及び病原学的検索を行った。トリアデノウイルス4型が全例から分離され、これを用いた接種試験においてウイルス単独でHPSが再現されたことから分離ウイルスが原因であることを証明した。また国内分離株と外国分離株(インド/パキスタン)株間の病原性、抗原性、遺伝子配列を比較した結果、血清型は全て4型であり、その病原性もほぼ同様と考えられたが、遺伝子レベルで相違が認められたことからその由来は異なっている可能性が示唆された。

#### 背景と目的

1987年パキスタンにおいてブロイラー鶏に高い死亡率を示すHydropericardium Syndrome (心膜水腫症候群: HPS)と呼ばれる新しい疾病が流行した。本疾病はその呼び名のとおり、心膜水の顕著な貯留を特徴とする疾病で、その死亡率は60~70%に達した。罹患鶏の肝臓から鶏アデノウイルス(Fowl Adenovirus: FAV)が分離されているが、その病原性は不明のままであった。その後、パキスタンのみならず、インド、イラク、ロシア、メキシコ、エクアドルなどで発生がみられた。日本でも、1996年ブロイラー種鶏及びコマースシャルブロイラーに本病が発生し、その存在が確認された。鶏のFAV感染症としては封入体肝炎(Inclusion Body

Hepatitis:IBH)が古くから知られているが、IBH由来FAVは病原性は弱く、他の病原体(鶏貧血ウイルスあるいは伝染性ファブリキウス嚢病ウイルス)と関連して発生していた。しかし、心膜水腫症候群では鶏貧血ウイルスあるいは伝染性ファブリキウス嚢病ウイルスの関与は否定的であった。パキスタンなどでは、罹患鶏の肝臓乳剤を市販ブロイラーヒナに接種し、野外例と同様の病変を再現している。しかし、これらの実験はSPF鶏及び単離ウイルスによるものでなく、心膜水腫症候群由来FAV株の病原性の解析は不十分のままであった。また、従来のFAV株との病原性、血清型、遺伝子性状の比較もなされていない。本課題では本病の原因を究明し、予防対策確立に資することを目的とした。

#### 試験研究方法

1) 1996年から2000年まで2県(徳島、香川県)で発生した計9例のHPS症例(表1)について病理学的、病原学的に検索した。

- 1) 農林水産省家畜衛生試験場ウイルス病研究部(現動物衛生研究所感染症研究部)  
〒305-0856 茨城県つくば市観音台3-1-5
- 2) 農林水産省家畜衛生試験場病態研究部非感染病理研究室(現動物衛生研究所生産病研究部)
- 3) 農林水産省家畜衛生試験場病態研究部感染病理研究室(現動物衛生研究所感染症研究部)

\* Corresponding author; Mailing address: Department of Infectious Diseases, National Institute of Animal Health, Kannondai, Tsukuba, Ibaraki 305-0856 Japan. Tel:+81-298-38-7760 Fax:+81-298-38-7907. E-mail:masema@affrc.go.jp

表1 国内で発生した野外HPSと分離ウイルス

分離年	発生地	鶏種	代表株名
1996	徳島 (事例1)	ブロイラー種鶏	LVP-1/96
1996	徳島 (事例2)	ブロイラー	Tk/B/96-1
1996	徳島 (事例3)	ブロイラー	Tk/B/96-2
1997	徳島	ブロイラー	HPS97-1 (B230, 日研より分与)
1998	徳島	ブロイラー	Tk/B/tezuka/98
1998	徳島	ブロイラー	Tk/B/soyama/98
1998	徳島	ブロイラー	Tk/B/98
1999	徳島	ブロイラー	Tk/B/99
2000	香川	ブロイラー	Kg/B/2000HPS

- 2) 分離FAVの病原性, 血清型, 遺伝子性状を従来株及び外国(インド・パキスタン)のHPS分離株と比較解析した。また, FAV感染症の迅速診断法としてPCR法の確立, 初代鶏腎細胞に代わる肝腫瘍由来株化細胞(LMH細胞)におけるFAVの増殖性を調べた。
- 3) 分離FAVをSPF鶏に接種し, HPSの再現を試みた。

### 試験研究成績の概要

- 1) 1996年から2000年までの発症鶏について, その病理学的特徴を調べた。HPSに罹患した, ブロイラー成種鶏, コマーシャルブロイラーについて, 組織学的, 免疫組織学的, 超微形態学的に検索したところ, 共通する特徴的組織病変は, 肝細胞の核内封入体(好塩基性及び好酸性)形成(写真1), 出血を伴う肝細胞の変性・壊死であった。脾臓では, マクロファージの活性化, 赤血球貪食像の亢進がみられた。肺の小葉間質は水腫を示し, 肺実質では黄色色素を含むマクロファ

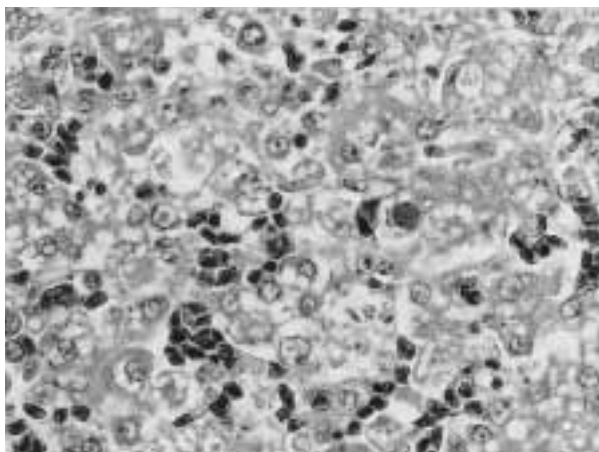


写真1 肝細胞の塩好基性及び好酸性核内封入体。ほとんどの肝細胞は脂肪変性を示す。HE染色 ×400。

ージが多数みられた。免疫組織学的には, 肝細胞の核内封入体はグルーピアデノウイルス抗体で陽性に染まった。超微形態学的には, 多数のアデノウイルス粒子(直径65~70nm)が肝細胞の核内封入体に一致してみられた。IBHとの相違点として, 骨髄低形成, ファブリキウス囊の重度のリンパ球減少がないこと, 封入体は比較的好塩基性のものが多いという所見が得られた。

表2に1996年徳島県発生例における組織学的所見をまとめて記載した。

- 2) 国内にて1996年から2000年までに野外HPS例から分離したウイルス株(9株), 外国(インド及びパキスタン)にて分離された株(5株)をブラッククロニング後, その血清型別を行ったところ, 全て抗FAV-4型(KR-5型)で中和された(表3)。
- 3) FAV感染症迅速診断法確立の目的で, まずFAVの1~11型血清型共通に利用できるPCRプライマーセットを設定した(表4)。既に報告されている2種のFAV血清型(1型及び10型)のhexon蛋白質遺伝子塩基配列を基に設定したところ, このプライマーセットはFAV全血清型の標準株において予想された長さの産物が得られた。この産物をHinfIやHincIIなど数種の制限酵素切断パターンを比較することで血清型に準じた型別も可能であった(図1)。この確立したhexon蛋白質遺伝子標的PCR法を野外分離HPS症例に用いたところ, 全ての供試株から予想された長さの産物が得られ, また肝臓乳剤からも直接検出可能で迅速診断に非常に有用と思われた。得られたPCR産物の制限酵素HinfI切断パターンは血清型4(KR-5株)と同一で, 中和試験の成績と一致した(図2)。

表2 1996年に徳島県で発生したHPS野外例における組織所見

臓器	病変	事例1	事例2	事例3
肝臓	封入体	10/11	7/8	3/3
	壊死	8/11	6/8	0/3
	出血	7/11	2/8	0/3
心臓	間質水腫	11/11	8/8	3/3
	出血	7/11	0/8	0/3
	筋線維好酸性化	0/11	3/8	0/3
肺	小葉間質水腫	5/11	6/8	2/3
	小葉実質性	7/11	6/8	3/3
脾臓	マクロファージ活性化	11/11	7/8	2/2
	赤血球崩壊	7/11	5/8	0/2

表3 交差中和試験

株名	抗血清											
	1(OTE)	2(SR48)	3(SR49)	4(KR5)	5(TR22)	6(CR119)	7(YR36)	8(TR59)	9(B3)	10(A2)	11(C2B)	LVP-1/96
KR5 (4型標準株)	-	-	-	2560	-	-	-	-	-	-	320	5120
LVP-1/96	-	-	-	2560	-	-	-	-	-	-	160	10240
Tk/B/96-1	-	-	-	2560	-	-	-	-	-	-	160	5120
Tk/B/96-2	-	-	-	2560	-	-	-	-	-	-	160	5120
HPS97-1(B230)	-	-	-	1280	-	-	-	-	-	-	160	2560
Tk/B/Tezuka/98	-	-	-	1280	-	-	-	-	-	-	80	2560
Tk/B/Soyama/98	-	-	-	1280	-	-	-	-	-	-	160	2560
Tk/B/98	-	-	-	640	-	-	-	-	-	-	160	2560
Tk/B/99	-	-	-	1280	-	-	-	-	-	-	160	2560
Kg/B/2000HPS	-	-	-	1280	-	-	-	-	-	-	160	2560
H-1(India分離)	-	-	-	640	-	-	-	-	-	-	160	1280
PARC-1(Pakistan 88年分離)	-	-	-	640	-	-	-	-	-	-	160	2560
PARC-1(Pakistan 97年分離)	-	-	-	640	-	-	-	-	-	-	160	1280
PARC-1(Pakistan 98年分離)	-	-	-	1280	-	-	-	-	-	-	160	2560
C2B (11型標準株)	-	-	-	80	-	-	-	-	-	-	640	160

: 20> KR5,C2Bはそれぞれ4型、11型の標準株

4) 従来FAV分離に汎用されてきた初代鶏腎細胞 (CK細胞) に代わって、ウイルス分離をより簡便化することを目的に、株化細胞である鶏の肝腫瘍由来LMH細胞のFAVに対する感受性を調べた。その結果、この細胞がCK細胞と同等に野外材料からのウイルス分離及び定量に用い得ることが分かった。(表5)

5) 国内及び外国で分離されたウイルスをブラックローニング後、初生ヒナへ経口接種し、その病原性を調べたところ接種後1週間以内に全羽死亡し、一部のヒナで明瞭な心膜水腫が再現され、その病原性はほぼ同様であった。しかし、HPS出現以前の従来の4型株は何の臨床症状も示さなかった(表6)。以上の結果からHPSは高い病原性をもつFAV感染で起こることが明らかになった。肉眼的には、HPS野外例と同様に、心嚢水の重度の貯留、肝臓の腫大がみられた。組織学的には、肝臓では核内封入体を伴う肝細胞の壊死、変性、出血がみられた。脾臓では、重度のマクロファージの活性化、黄色色素の沈着、赤血球の崩壊像がみられた。肺でも重度のマクロファージの活性化、黄色色素の沈着がみられた。さらに4~5週齢SPF鶏ヒナ、7ヵ月齢及び1才3ヵ月齢のSPF成鶏にHPS由来FAVを接種しHPS病変が再現された(写真2)。

6) 現在までHPSは全て血清型4のFAVによって誘発されている。そこで、血清型4のFAV感染症迅速診断法

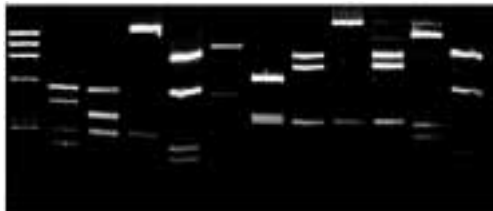
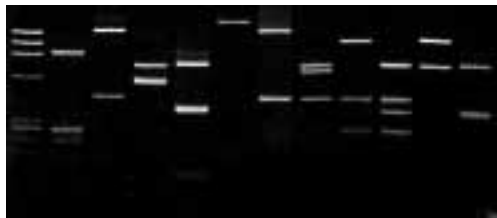
表4 用いたPCR用プライマー

名称	配列 (5' - 3')	遺伝子部位
A-f <sup>1)</sup>	GCG GCT CCA GTA TTT TCA CAT CGC	hexon
B-r <sup>1)</sup>	GTA CGG CCA GTT GGC GGG CCA	hexon
C-f <sup>2)</sup>	GCC ACG GGG AGC TAC TTT GA	hexon
D-r <sup>2)</sup>	AGA CCA GCC GCG CAT ACC CTC CCA	hexon
E-f <sup>3)</sup>	CAG GGT TAC GTC TAC TCC CC	short fiber
F-r <sup>3)</sup>	TTT GTC ACG CGG TGG GGA GG	short fiber

<sup>1)</sup> 1st PCR用、<sup>2)</sup> nested PCR用、<sup>3)</sup> 血清型4型と11型のみ検出。

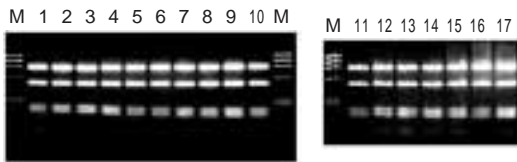
確立の目的で、4型と血清学的に極めて近縁である11型short fiber蛋白質遺伝子塩基配列を参考に PCRプライマーセットを設定した(表4)。このプライマーセットはFAVの4及び11型ウイルスからのみ予想された長さの産物が得られ、その他の血清型のウイルスでは産物は得られなかった。この得られたPCR産物の塩基配列(約1400bp)を決定し、分子系統解析を行った結果、日本のHPS由来分離株群は同一であり、インド・パキスタン由来外国HPS由来分離株群とは異なるクラスターに分かれた(図3)。PCR産物の制限酵素による簡易識別を試みた結果、AluIを用いた場合に明瞭にHPS由来群とその他の群で識別することが可能であった。

M 1 2 3 4 5 6 7 8 9 10 11



M: X174/Hae digest

図1 PCR産物(ヘキソン)の制限酵素切断像  
M:マーカー, 1: OTE (1型), 2: SR48 (2型), 3:SR49 (3型), 4:KR5 (4型), 5:TR22 (5型), 6:CR119 (6型), 7:YR36 (7型), 8:TR59 (8型), 9:B3 (9型), 10:A2A (10型), 11:C2B (11型)



M: X174/Hae digest

図2 PCR (hexon) 産物の制限酵素Hinf切断像  
M:マーカー, 1: KR5 (4型標準株), 2: LVP-1/96, 3: Tk/B/96-1, 4: Tk/B/96-2, 5: HPS97-1, 7: Tk/B/soyama/98, 8: Tk/B/tezuka/98, 9: Tk/B/98, 10: Tk/B/99, 11: Kg/B/2000HPS, 12: H-1, 13: H-2, 14: PARC-1 (88), 15: PARC-1 (97), 16: PARC-1 (98), 17: 1107 (低病原性4型株)

**考察及びまとめ**

野外症例及び実験感染例などの成績により, HPSは高度病原性FAV単独感染で起きることが明らかとなった。このような病原性の高いトリアデノウイルスはこれまで分離されておらず, その出現機構に興味を持たれる。ウイルス遺伝子の塩基配列を用いた分子系統解析結果から日本分離株は, 同一起源のウイルス株が徳島県を中心に流行していることが明らかとなった。しかしながら, 遺伝子解析の結果からインド・パキスタンの分離株と日本分離株はやや異なることが推察された。Hessらはインドやクウェート, 南米の分離株を感染細胞DNAを用いて解析したところ, 数群に分かれることを示唆しており, 今回の我々の結果と一致する。彼らは塩基配列解析を実

表5 各血清型のCK細胞とLMH細胞における増殖性

株名(血清型)	CK細胞	LMH細胞
OTE (1)	9.02 <sup>1)</sup>	8.18
SR48 (2)	7.81	7.18
SR49 (3)	8.08	7.30
KR5 (4)	7.93	7.50
TR22 (5)	6.70	6.00
CR119 (6)	8.40	7.70
YR36 (7)	7.70	7.78
TR59 (8)	6.70	6.50
B-3 (9)	7.93	7.50
A-2 (10)	7.70	7.70
C2B (11)	7.70	7.18

<sup>1)</sup>logPFU/ml

表6 FAV血清型4各ウイルス株の初生ヒナに対する病原性

株名	観察期間中の死亡数							死亡率(%)	平均死亡日
	3	4	5	6	7	10	14		
LVP-1/96	0	1	0	4	5	-	-	100	6.3
TK/B/96-1	2	1	0	5	1	1	-	100	5.7
H-1 (India)	1	1	8	-	-	-	-	100	4.7
KR5	0	0	0	0	0	0	0	0	-
1107	0	0	0	0	0	0	0	0	-

各群10羽ずつ使用, 10<sup>6</sup>PFU/羽経口接種。



写真2 分離FAVを接種したトリにて再現された心膜水腫。10<sup>6</sup>PFU/羽筋肉内接種後, 5日目

施していないため, 今回得られた日本及びインド・パキスタン分離株の塩基配列を直接比較することができなかったが, HPSの起源を解明するためにも今後インド・パ



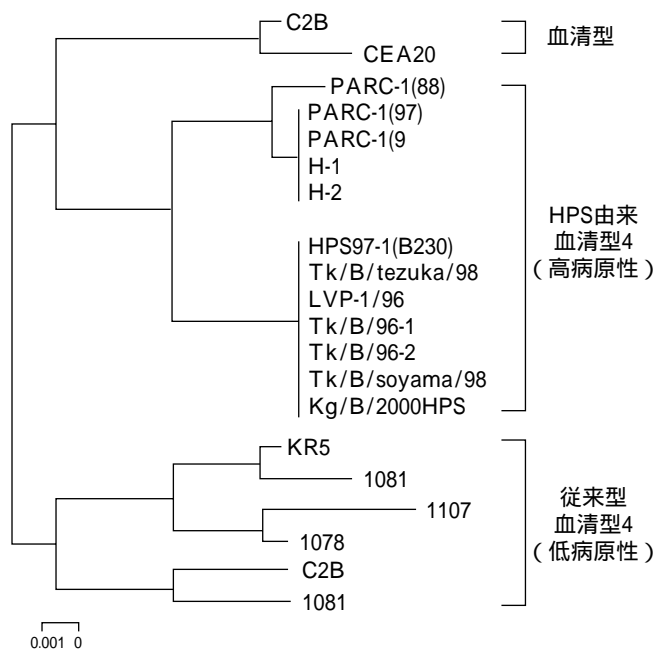


図3 short fiber遺伝子塩基配列から作成した分子系統樹

キスタン以外の国において分離された株についても比較し、日本の分離株の世界的な位置づけを明らかにしていく必要性が考えられた。

本研究は平成11年から12年度家畜衛生試験場、場内プロジェクト研究「鶏の心膜水腫症候群の原因究明」として実施した研究の概要である。得られた成績は発表済み及び投稿中であり、随時原著論文として公表していく。今後は、このような高い病原性に関連するウイルス遺伝子領域を明らかにし、高病原性トリアデノウイルス出現機構についても明らかにしていきたい。

**成果の取り扱い**

- 1) 中村菊保ら：鶏の封入体肝炎由来アデノウイルスによるSPFヒナにおける心膜水腫の誘発. 第127回日本獣医学会講演要旨. p69 (1999).
- 2) 真瀬昌司ら：鶏病ウイルスに対するLMH細胞の感受性. 第127回日本獣医学会講演要旨. p143 (1999).

- 3) 真瀬昌司ら：心膜水腫症候群由来トリアデノウイルスの解析. 第128回日本獣医学会講演要旨. p46 (1999).
- 4) Mase, M. et al. : Isolation and characterization of fowl adenovirus from chickens with hydropericardium syndrome in Japan. 第26回世界獣医学会ポスター発表 (1999).
- 5) 田中宏一ら：第131回日本獣医学会講演要旨. p106 (2001).
- 6) Nakamura, K. et al. : Pathologic study of specific-pathogen-free chicks and hens inoculated with adenovirus isolated from hydropericardium syndrome. Avian Dis. 43, 414-423 (1999).
- 7) Nakamura, K. et al. : Induction of hydropericardium in one-day-old specific-pathogen-free chicks by adenoviruses from inclusion body hepatitis. Avian Dis. 44, 192-196 (2000).

## Summary

### Investigation of causative agent of hydropericardium syndrome in chickens

Masaji MASE, Kikuyasu NAKAMURA, Tadao IMADA, Kenji  
TSUKAMOTO, Shigeo YAMAGUCHI, Nobuhiko TANIMURA

National Institute of Animal Health, Kannondai 3-1-5, Tsukuba, Ibaraki, 305-0856 JAPAN

Hydropericardium syndrome (HPS) is a newly emerging disease among chickens, which was initially reported in Pakistan in 1987. This disease is characterized by an accumulation of fluid in the pericardial sac and an enlarged discolored liver with hemorrhage foci and/or necrosis. In Japan, the first outbreak of HPS occurred in 1996, and fowl adenoviruses (FAV) were isolated from all the HPS cases examined. All isolates were identified as serotype 4 by virus neutralization test. Pathogenicity test of the isolates revealed high mortality in chickens, so it was proved that the HPS was caused by highly pathogenic FAV infection. Moreover, we compared the genetic relationship between the Japanese and foreign isolates (India and Pakistan). The Japanese and the India/Pakistan isolates were distinguished by PCR-RFLP and phylogenetic analysis, which suggested that their origins were different.