

東北病理標本検討会（七戸研究施設 - 2001）における事例

県病理担当者¹⁾

動物衛生研究所²⁾

動物衛生研究所七戸研究施設³⁾

（平成14年4月12日 受付）

Proceedings of the seminar on histopathological diagnosis held in Shichinohe Research Unit, 2001

Prefectural Veterinary Pathologists¹⁾

National Institute of Animal Health²⁾

Shichinohe Research Unit, National Institute of Animal Health³⁾

2001年9月6日と7日に第20回病理標本検討会が七戸研究施設で開催された。東北6県の家畜保健衛生所の病性

鑑定担当者，七戸研究施設職員，本所感染症研究部感染病理研究室播谷室長および本所病理部門研修生の参加のもとで，以下の10事例について検討がなされた。

- 1) 赤沼 保 (Tamotsu AKANUMA)¹⁾：青森県青森家畜保健衛生所，〒030-0911 青森県青森市造道3丁目25-2
高橋真紀 (Maki TAKAHASHI)¹⁾：岩手県盛岡家畜保健衛生所，〒020-0100 岩手県岩手郡滝沢村滝沢20砂込389-7
小川秀治 (Syuji OGAWA)¹⁾：秋田県中央家畜保健衛生所，〒010-0975 秋田県秋田市八橋字下八橋1-2
中嶋宏明 (Hiroaki NAKAJIMA)¹⁾：山形県中央家畜保健衛生所，〒990-2161 山形県山形市漆山736
宮野英喜 (Hideki MIYANO)¹⁾：福島県中家畜保健衛生所，〒963-8041 福島県郡山市富田町満水田2
高橋幸治 (Koji TAKAHASHI)¹⁾：宮城県仙台家畜保健衛生所，〒983-0832 宮城県仙台市宮城野区安養寺3-11-22
小桜利恵 (Rie KOZAKURA)¹⁾：富山県西部家畜保健衛生所，〒939-1308 富山県砺波市三郎丸343
中谷英嗣 (Eiji NAKATANI)¹⁾：山口県中部家畜保健衛生所，〒754-0897 山口県山口市嘉川671-5
川畑正寿 (Masatoshi KAWAHATA)¹⁾：青森県十和田家畜保健衛生所，〒034-0093 青森県十和田市西十二番町19-23
- 2) 播谷 亮 (Makoto HARITANI)²⁾，木村久美子 (Kumiko KIMURA)²⁾：動物衛生研究所感染症研究部感染病理研究室，〒305-0856 茨城県つくば市観音台3-1-5
- 3) 川嶋健司 (Kenji KAWASHIMA)^{3)*}：動物衛生研究所七戸研究施設環境衛生研究室，〒039-2586 青森県上北郡七戸町字海内31

1. 鶏の*Eimeria necatrix*によると思われる出血性カタル性空腸炎

提出標本：鶏の空腸

提出者：赤沼 保（青森県）

病歴：地鶏交雑種（肉用），120日齢，雄，死亡例（死後3時間）。地鶏32羽と烏骨鶏13羽を飼養する農家で，2000年9月18日頃から地鶏の群で元気・食欲消失等の症状が目立ち始め，9月20日には2羽が死亡した。その後も症状の改善が認められず，9月21日に家畜保健衛生所で病性鑑定を実施した。

剖検所見：中等度の消瘦と暗赤色の粘血便の排出が認められた。小腸は著しく膨満し，管壁は混濁し肥厚していた。また，漿膜面から微細な暗赤色斑が多数観察された。小腸粘膜面は全域にわたり暗赤色を呈し，空回腸粘膜面は暗赤色粘液様物や灰黄色偽膜様物で被覆されていた。

組織所見：空腸腔内は多数の赤血球ならびに線維素が充満し，その中には脱落細胞，メロゾイトおよび未熟オーストが混在していた。粘膜上皮細胞は変性，壊死および脱落し，固有層には形質細胞ならびにリンパ球がび

* Corresponding author; Mailing address: Environmental Hygien Section, Shichinohe Reserach Unit, National Institute of Animal Health, 31 Uminai, Shichinohe-machi, Kamikita-gun, Aomori, 039-2586 Japan. Tel+81-176-62-5115 Fax: +81-176-62-5117. E-mail: kawaken@affrc.go.jp

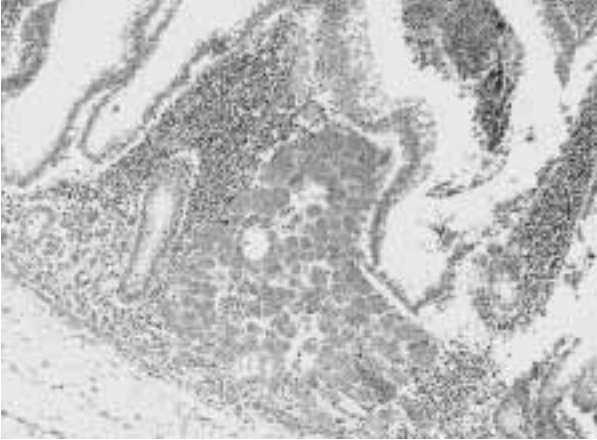


写真1 鶏の*Eimeria necatrix*によると思われる出血性カタル性空腸炎：空腸固有層に認められたシゾントの高度寄生。HE染色，×100。

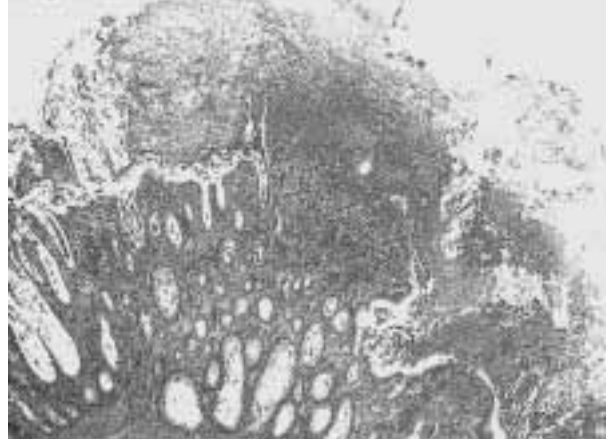


写真2 牛の線維索性カタル性直腸炎：線維素，粘液，細胞体廃物および赤血球により構成された偽膜の付着を伴う直腸粘膜固有層から粘膜下組織に至る壊死ならびに水腫性病変。HE染色，×40。

慢性に浸潤していた。残存した粘膜上皮細胞内ならびに周辺の固有層にはマクロガメトサイトならびにミクロガメトサイトが散見された。陰窩上皮細胞では未成熟シゾントの中等度寄生ならびに大型のメロゾイトを含んだ成熟シゾントの高度寄生が認められた（写真1）。十二指腸ならびに盲腸起始部では未成熟ならびに成熟シゾントの中等度寄生が観察された。その他、肺では中等度のうっ血と旁気管支内において細菌塊が散見された。

病原検査：細菌検査では主要臓器から有意菌は分離されなかった。寄生虫検査では粘血便の直接塗抹ギムザ染色で大型のメロゾイトが多数検出された。

診断と討議：組織診断名は鶏の *E. necatrix* によると思われる出血性カタル性空腸炎，疾病診断名は鶏コクシジウム病とされた。原虫の寄生部位ならびに病原性などから固有層でみられた原虫は *E. necatrix* と考えられた。また，十二指腸や空腸で未成熟オーシスト，マクロガメトサイトが散見されたことから *E. aceruvulina* の混合感染が疑われた。

2. 牛の線維索性カタル性直腸炎

提出標本：牛の直腸

提出者：高橋真紀（岩手県）

病歴：交雑種，雄，5カ月齢。2001年4月，出生時より発育ならびに活力が劣っていた5カ月齢子牛に，発熱，食欲不振，粘液性鼻漏および粘血便が観察された。抗生剤ならびにサルファ剤を継続的に投与したが症状は改善せず，発症後10日目に，鼻孔，口腔粘膜および四肢の趾間部皮膚に出血を伴う糜爛が多発性に見られたため，

同日，放血殺され病性鑑定を実施した。

剖検所見：多発性の糜爛ならびに潰瘍が，口唇，舌，および口腔（硬口蓋，頬，歯ぎん）から直腸に至る消化管粘膜，鼻孔ならびに趾間部の皮膚に観察された。病変の程度が重度の遠位回腸から直腸では，粘膜面への偽膜の付着ならびに腸壁の水腫性肥厚を伴っていた。その他，小葉性肺炎ならびに胸腺の萎縮がみられた。

組織所見：重層扁平上皮細胞層により被われる上部消化管において，病変の程度が軽微な病域では数個の有棘細胞の変性ならびに壊死が，重度の病域では炎症性細胞の浸潤を伴う上皮層ならびに粘膜固有層表層の巣状壊死ならびに剥脱がみられた。第四胃ならびに腸では，腺上皮細胞の壊死ならびに剥脱を伴う腺腔の拡張，粘膜固有層表層の剥脱および粘膜固有層への細胞浸潤が観察された。病変の程度が重度な遠位回腸から直腸に至る領域では，出血，顕著に拡張した腸腺腔の融合による巨大な腺腔形成，粘膜固有層の深層あるいは粘膜下組織の表層におよぶ粘膜の剥脱，水腫性に肥厚した粘膜下組織ならびに筋層を走行する小動脈壁の硝子様変性，および，粘膜上への線維素，粘液，細胞体廃物および赤血球により構成された偽膜の付着を伴っていた（写真2）。拡張した陰窩腔内は偽膜と同じ構成成分により満たされていた。皮膚病変は，基本的に上部消化管のそれと同様であった。リンパ球の減数がパイエル板，脾臓および胸腺を含む全身のリンパ組織にみられた。その他，肝細胞の混濁腫脹，壊死性気管支肺炎，軽度な線維索性腹膜炎および胸膜炎が認められた。

病原検査：血清，血液，脳脊髄液および直腸内容よ



写真3 子豚の大腸菌による化膿性内眼球炎：眼房内，毛様体および虹彩への好中球を主体とする炎症細胞の浸潤と線維素の析出。HE染色，×40。

り，牛ウイルス性下痢・粘膜病ウイルスの細胞病原性株ならびに非細胞病原性株がそれぞれ分離された。

診断と討議：本例は牛ウイルス性下痢・粘膜病と診断された。当該症例で観察されたアウエルバツハの筋間神経叢の神経細胞における空胞変性を本病の特徴病変と指摘する報告があり，今後，免疫組織化学的検索により本病変と抗原の局在との関連性について検討する必要がある。

3. 子豚の大腸菌による化膿性内眼球炎

提出標本：豚の眼球

提出者：小川秀治（秋田県）

病歴：LWD，9日齢，雄。繁殖母豚380頭を飼育している一貫経営豚場で，2000年9月頃から生後3～7日齢の豚に眼球の白濁が見られるようになった。10月10日に分娩3産目の母豚が8頭の子豚を正常分娩したが，数頭に早発性の下痢が見られた。その後，下痢は治まったが，3日齢頃から4頭の子豚に眼球白濁が見られ，生後9日目に眼球白濁した発症豚4頭中2頭がへい死したため，残りの2頭について病性鑑定を実施した。ワクチン接種は日本脳炎ならびに豚パルボウイルス病の混合ワクチンが接種されていた。

剖検所見：外貌所見は脱水ならびに両眼球の白濁であった。心外膜は肥厚し胸腔壁と癒着していた。脳内では髄液ならびに髄膜が混濁していた。眼房水が黄白色に混濁していた。

組織所見：眼房内に好中球を主体とする炎症細胞の浸潤と線維素の析出が見られた。水晶体ならびに硝子体に

は好中球の浸潤，変性および壊死が見られ，水晶体に大小の硝子滴状の変性と周囲に細菌塊が見られた。脈絡膜に好中球を主体とする炎症細胞が浸潤し，網膜は水腫性に肥大し剥離していた。虹彩ならびに毛様体にも炎症細胞の浸潤と上皮細胞の腫大，変性が認められた（写真3）。角膜は固有層内に炎症細胞の軽度の浸潤が見られた。その他，化膿性心外膜炎，真菌性肺炎，化膿性髄膜炎および大脳実質内に好酸性滴状物が見られた。

病原検索：提出症例では大脳と心臓から *E.coli* が分離された（O型別不明）。別の症例では心臓と眼房水から *E.coli* が分離された（O型別不明）。抗大腸菌家兎血清（O多価血清）を用いた免疫組織化学的染色法によって大脳，心臓および眼球内の浸潤細胞内に陽性菌抗原を認めた。

診断と討議：組織診断名は大腸菌による化膿性内眼球炎，疾病診断名は敗血症性大腸菌症とされた。大腸菌の感染経路としては，去勢時や下痢から敗血症になり脈絡膜を介して血行性に眼球内に感染したと考えられた。また，脳内にみられた好酸性滴状物も本症例の感染症の特徴と思われた。これらの病変形成から本症例で分離された大腸菌の特異性が示唆され，今後，血清型別について検討する必要がある。

4. 肉用鶏に認められた原因不明の筋胃炎

提出標本：鶏の筋胃

提出者：中嶋宏明（山形県）

病歴：肉用鶏，約80日齢。2001年5月，食鳥処理場において筋胃に糜爛を呈するものが多発した。原因究明のため，筋胃のみ家畜保健衛生所に送付され，病性鑑定を実施した。同一農場の筋胃廃棄状況は，1,620羽群において17.8kg，1,700羽群において16.8kgと通常の約40倍であった。

剖検所見：セラチン層および粘膜において軽度の糜爛が散見された。糜爛は米粒大または亀裂状を呈していた。

組織所見：セラチン層では好中球の浸潤を伴う軽度の変性が観察された。筋胃粘膜固有層ではリンパ球を主体とした中程度の炎症性細胞浸潤が散見され，腺主細胞は軽度に変性していた（写真4）。上皮ならびに粘膜固有層に病変が認められる部位では，深部の血管周囲にリンパ球を主体とした中程度の細胞浸潤が観察された。胃腺において分泌機能の減退が認められた。

病原検索：病変部において，ウサギ抗アデノウイルス血清を用いた免疫組織化学的染色法ならびにパラフィン包埋材料からPCR法によりアデノウイルス遺伝子の検出



写真4 肉用鶏に認められた原因不明の筋胃炎：ケラチン層の好中球浸潤を伴う軽度の変性ならびに筋胃粘膜固有層のリンパ球を主体とした中程度の炎症性細胞の浸潤。HE染色，×100。

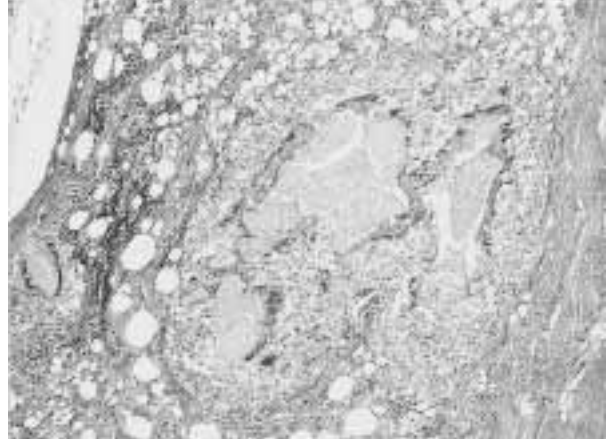


写真5 産卵鶏の深胸筋に見られたオイルアジュバントに起因する肉芽腫性炎：境界明瞭な内部に好酸性の類廃物を含む肉芽腫。HE染色，×200。

を試みたが、いずれも陰性であった。

診断と討議：組織診断名は原因不明の筋胃炎とされた。鶏に筋胃炎を起こす原因として、ギゼロシン等の中毒やアデノウイルス感染症など様々な要因が報告されているが、本例においてはその原因を究明するには至らなかった。

5. 産卵鶏の深胸筋に見られたオイルアジュバントに起因する肉芽腫性炎

提出標本：鶏の骨格筋（深胸筋）

提出者：高橋幸治（宮城県）

病歴：産卵鶏，デルカブTX-35，約250日齢，雌，放血殺。2000年12月25日に入雛（135日齢）した鶏群（5820羽）が入雛当初，呼吸器症状や奇声を呈した。飼料添加剤（タイロシン）を5日間投与したが，約1ヶ月間，発生が続いた。その後，産卵率の伸びが悪く産卵しない鶏が発生した（通常ピーク95%が90%に低下）。奇形卵は認めず，破卵数は正常範囲であった。ワクチンは2日齢で鶏伝染性気管支炎（IB），7日齢で鶏痘（FP），14日齢でニューカッスル病（ND）・IB混合，25日齢で伝染性ファブリキウス嚢病（IBD），28日齢でND・IB混合，32日齢でIBD，40日齢でIB，60日齢でND・IB・伝染性コリーザ（IC）のA・C型混合，産卵低下症候群-1976（EDS-76），70日齢で鶏伝染性喉頭気管炎，FP，鶏胸脊髄炎，81日齢でIB，91日齢でND・IB・ICのA・C型混合オイル，マイコプラズマ・ガリセプチカム感染症オイル，103日齢でIBを種鶏場で接種していた。

剖検所見：体重は1.6kgで，外貌には異常は認めな

かった。左胸部下の深胸筋表面には小豆大の黄白色結節が散在していた。その他，気管・咽喉頭部の充血，肥厚および膠様化，臍臓の退色と点状出血およびファブリキウス嚢の水腫性退色が認められた。

組織所見：骨格筋の病巣部は，健常部との境界が明瞭で病変部の筋束間は水腫性となり，嚢胞と肉芽組織を形成し，大小様々な嚢胞は内部に好酸性の類廃物を含んでいた。嚢胞周囲にはマクロファージ，形質細胞およびリンパ球を伴った疎生結合組織が取り巻く肉芽腫を形成し，嚢胞内には好酸性類廃物を取り囲むように多核巨細胞やマクロファージならびにリンパ球を認めた（写真5）。病変部の筋線維には硝子様変性や塊状崩壊像が認められた。一部，好酸性物質を含まない内部が空虚な嚢胞も散見された。健常部筋線維間においても軽度のマクロファージならびにリンパ球の浸潤を認め，硝子様変性を呈する部位も散見された。ズダン黒B染色では，嚢胞内ならびに周囲の疎生結合組織内に陽性顆粒を認め，陽性顆粒はナイル青染色では桃色に染色された。その他，慢性化膿性腺胃炎，カタル性腸炎，盲腸炎，総排泄腔間質性周囲炎，カタル性肺炎および脳・脊髄における軽度な血管性細胞浸潤を認めた。

病原検索：ウイルス学的検査（抗体検査）では，NDが320倍，EDS-76は640倍であった。また，SPF鶏を用いて心臓ならびに腎臓の乳剤を接種したが異状は認めなかった。細菌学的検査では有意な菌は分離されなかった。

診断と討議：診断名は，深胸筋に見られたオイルワクチン接種に起因する肉芽腫性炎，疾病診断名として産卵鶏の深胸筋に見られたオイルアジュバント肉芽腫とされ

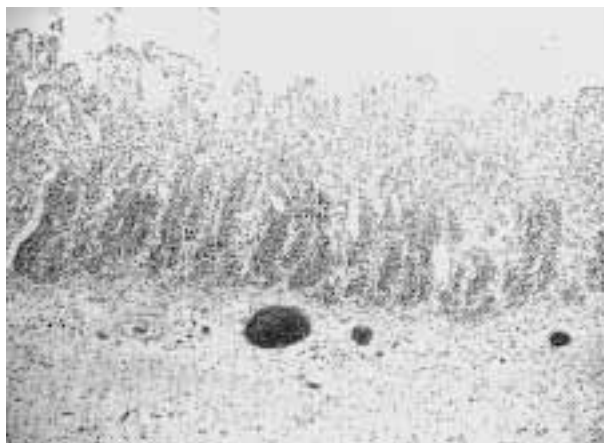


写真6 子牛の全身性に気腫を伴った壊死性腸炎：
粘膜の壊死ないし死後変化の著しい空腸。
HE染色，×40。

た。本症例は皮下接種用のオイルワクチンが骨格筋に誤種されていた。発生鶏にみられた発育ならびに産卵開始時期の遅延はワクチンの副反応の可能性が考えられた。また、肺への細胞浸潤はオイルワクチンによる反応も考えられると指摘があった。

6. 子牛の全身性に気腫を伴った壊死性腸炎

提出標本：牛の第四胃，空腸

提出者：宮野英喜（福島県）

病歴：黒毛和種，約1ヶ月齢。和牛繁殖農家で，2001年4月19日生まれの子牛が，5月26日に鼓脹症により診療獣医師により治療を受けた（套管針による第一胃ならびに第四胃のガス除去，ホスミンならびにOTC投与）。広範囲に皮下気腫が認められた。翌朝，死亡しているのが発見され，家畜保健衛生所にて病性鑑定が実施された。

剖検所見：全身に皮下気腫が認められた。空腸上部は，腔内に著しくガスが貯留し粘膜は暗赤色に菲薄化し，内容物も暗赤色を呈していた。第四胃にはガスの貯留が認められ，粘膜下に気腫が認められた。腸間膜リンパ節は高度に腫脹していた。腹水ならびに胸水は血様を示していた。天然孔からの出血ならびに体表に大きな創傷等は認められなかった。

組織所見：第四胃の粘膜上皮から粘膜固有層には著しい壊死が認められ，粘膜固有層ならびに粘膜下組織は充鬱血，リンパ管には気腫が散見された。空腸上部では粘膜上皮の死後変化が著しく，また，大桿菌を多数認めた（写真6）。空腸下部では粘膜上皮から粘膜固有層は壊死

ないし死後変化しており，細胞退廃物を陰窩の深部に多数認め，粘膜上皮付近に大桿菌を軽度認められた。腸間膜リンパ節では髄質の充鬱血ならびに出血が顕著であり，辺縁洞は著しいマクロファージ，リンパ球および好中球の浸潤，線維素析出および充鬱血により拡張していた。気腫部筋肉では中等度の出血を認めた。

病原検索：腸間膜リンパ節，十二指腸および空腸内容から *Clostridium perfringens* が有意に分離された。分離菌はレシチナーゼ中和試験では陽性を示したが，5週齢のマウスを用いた毒素検査（マウス接種法）では毒素は検出されなかった。静脈血を用いたアスコリー検査は陰性であった。

診断と討議：組織診断名は子牛の第四胃のリンパ管気腫，壊死性腸炎。疾病診断は牛壊死性腸炎とされた。牛壊死性腸炎による死後変化の進行は早く，今回の症例のように死後1日以上が経過している場合は病変と死後変化との区別は困難になる。しかし，細菌分離成績や毒素検索の成績等から総合的に判断することにより，死後変化の強い症例においても壊死性腸炎の組織像と判断できるのではとの意見が出された。

7. 子豚の回腸粘膜上皮におけるブタアデノウイルス性核内封入体形成

提出標本：豚の回腸

提出者：木村久美子（動衛研），小桜利恵（富山県）

病歴：SPF豚，7週齢，雄。家畜衛生試験場（現：動物衛生研究所）において，2000年10月23日，8頭のSPF豚に毒素非産生性 *Pasteurella multocida* を 3×10^8 CFU / 2ml 経鼻接種し，2週間観察の後，同年11月6日，放血殺後に剖検を行った。本症例はそのうちの1頭で，臨床症状は認められなかった。

剖検所見：胸腔内には透明な胸水が少量貯留していた。気管気管支リンパ節ならびに縦隔リンパ節では充鬱血がみられた。膀胱では粘膜の点状出血が認められた。

組織所見：回腸の陰窩および絨毛上皮細胞において，ハローを伴った好酸性～両染性，あるいは核全体を占める両染性の核内封入体が多数観察された（写真7）。封入体はパイル板上の粘膜上皮で特に高頻度に観察された。封入体を有する核の多くは上皮層内で管腔側に位置し，一部は剥離しつつあった。封入体は管腔内に脱落した細胞にも観察された。固有層ではび慢性の好酸球浸潤が観察された。他の臓器では封入体は認められなかった。封入体はフォイルゲン反応で赤紫色を呈した。また抗ブタアデノウイルス血清を用いた免疫組織化学的染色では

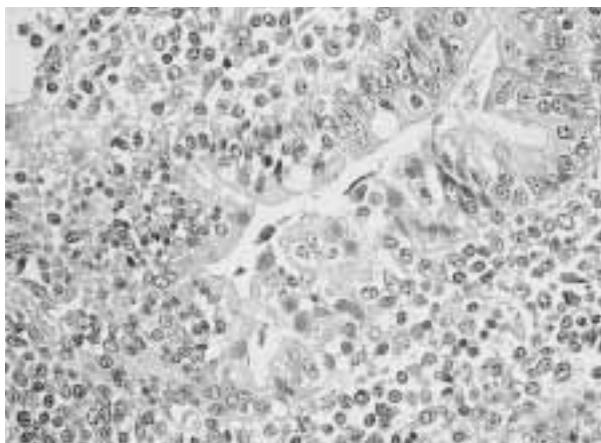


写真7 子豚の回腸粘膜上皮におけるブタアデノウイルス性核内封入体形成：回腸絨毛上皮細胞に認められたハローを伴った好酸性～両染色性の核内封入体。HE染色，×400。

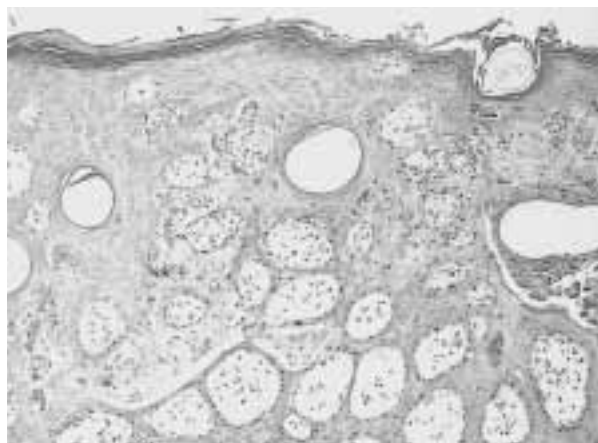


写真8 子牛の趾間皮膚における微小水疱形成を伴う有棘細胞の変性・壊死：有棘層細胞の単細胞性～巣状の変性壊死ならびに微小水疱形成。微小水疱内には変性壊死した有棘層細胞とマクロファージの浸潤。HE染色，×100。

封入体に一致して陽性反応が認められた。透過型電子顕微鏡で封入体を観察したところ、核内にエンベロープを持たない直径70nm前後のアデノウイルス粒子が多数確認された。その他、ごく軽度の間質性肺炎、大脳ならびに間脳における散在性のグリア結節と軽度の囲管性細胞浸潤、髄膜に軽度の非化膿性細胞浸潤、および気管気管支リンパ節ならびに縦隔リンパ節での血液吸収が観察された。

病原検査：主要臓器について細菌検査を実施したが、細菌は分離されなかった。

診断と討議：組織診断名は、子豚の回腸粘膜上皮細胞におけるブタアデノウイルス性核内封入体形成、疾病診断名は、ブタアデノウイルス性核内封入体のみられた子豚の回腸とされた。封入体を有する上皮細胞の剥離が観察されたものの、粘液分泌の亢進がみられなかったことからカタル性腸炎像とはみなされなかった。本症例は実験に用いた豚にブタアデノウイルス性封入体が偶発的に認められた例であり、ブタアデノウイルスの病原性は低いと思われた。

8. 子牛の趾間皮膚における微小水疱形成を伴う有棘細胞の変性・壊死

提出標本：牛の趾間皮膚

提出者：播谷 亮（動衛研），中谷英嗣（山口県）

病歴：黒毛和種，3ヶ月齢，雌。2000年6月21日，家畜衛生試験場（現：動物衛生研究所）海外病研究部特殊実験棟において，2000年に宮崎県の牛から分離された口蹄疫ウイルス（O/JPN/2000） 10^6 TCID₅₀を黒毛和種

子牛2頭の内1頭の舌皮内に接種する感染・同居実験を行った。2頭の牛は3週間後の7月10日に全身麻酔下で放血殺後，剖検に供された。本症例はそのうちの1頭で，接種数日以降，舌，鼻および口唇に母指頭大の糜爛が数力所確認された。

剖検所見：安楽殺後に全身の可視粘膜および皮膚を精査したが，鼻，口唇および舌に糜爛痕が観察された以外，病変は認められなかった。また，内景検査でも病変は観察されなかった。

組織所見：趾間皮膚では，有棘層細胞の単細胞性～巣状の変性壊死が観察され，微小水疱形成を伴っていた。微小水疱内には変性壊死した有棘層細胞とマクロファージが認められた（写真8）。真皮では軽度のマクロファージ，リンパ球浸潤が観察された。ケラチンについて免疫組織化学的染色法を実施したところ，微小水疱内の変性壊死した有棘層細胞と考えられる細胞が陽性反応を呈した。また，TUNEL法を実施したところ，単細胞性に变性した有棘層細胞が陽性反応を呈し，病変へのアポトーシスの関与が示唆された。なお，口蹄疫ウイルス抗原および核酸の検出を目的として免疫組織化学的検査および *in situ hybridization* 法を実施したが，現在までのところ検出に至っていない。趾間皮膚と同様の組織病変は，乳頭，鼻・口腔，咽喉頭，食道，第一胃，第二胃および第三胃粘膜で多発性に観察された。その他，第四胃の糜爛，非化膿性間質性肺炎，軽度の非化膿性心筋炎および軽度の骨髄の減形成が観察された。

病原検査：ウイルス接種後2～4日の鼻粘膜から，RT-

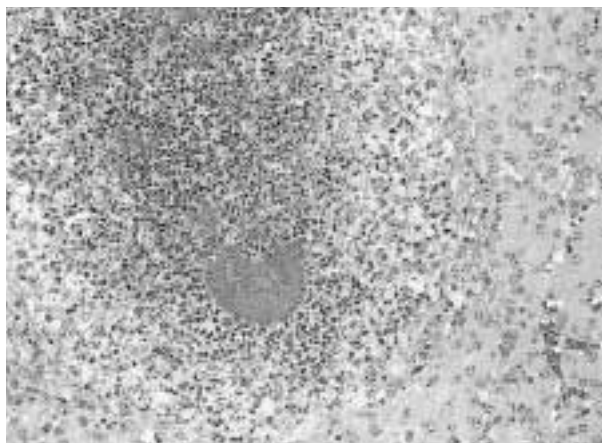


写真9 豚の肝臓にみられた *Actinobacillus pleuropneumoniae* 2型による棍棒体形成を伴う多発性肉芽腫：中心に菌塊を含む好酸性棍棒体ならびに壊死巣を含む肉芽腫。HE染色，×200。

PCR法により口蹄疫ウイルス核酸が検出された。

診断と討議：組織診断名は、黒毛和種子牛の趾間皮膚における微小水疱形成を伴う有棘層細胞の変性壊死，疾病診断名は口蹄疫ウイルスO/JPN/2000実験感染例とされた。本症例で最も興味深かった点は、ウイルス接種3週間後であったにもかかわらず、有棘層細胞の変性壊死を中心とした活動性の病変が重層扁平上皮で広範囲に観察されたことであった。牛ウイルス性下痢・粘膜病との病理組織学的な類症鑑別について討論され、両疾病の重層扁平上皮の病変は非常に類似している場合があるが、牛ウイルス性下痢・粘膜病で認められる顕著な腸管病変は口蹄疫では観察されないとの指摘があった。

9. 豚の肝臓にみられた *Actinobacillus pleuropneumoniae* 2型による棍棒体形成を伴う多発性肉芽腫

提出標本：豚の肝臓

提出者：川畑正寿（青森県）

病歴：シムコ合成豚，80-90日齢。2001年6月，母豚頭数600頭を飼育する一貫経営農場の離乳豚舎で発咳と呼吸困難を主症状とする発育不良豚が急増したため，発育不良豚10頭について病性鑑定を実施した。当該豚は削瘦が顕著なため病畜舎豚房で飼育されていた1頭である。

剖検所見：肝臓は表面に白色点状膿瘍がみられ，剖面は褪色しモザイク様を呈していた。黄色胸水ならびに腹水の貯留が見られた。肺は灰白色領域と暗赤色領域が混在し，後葉の剖面には大小様々な膿瘍が見られた。その他，全身リンパ節の腫脹ならびに心外膜炎が観察された。

組織所見：肝臓には肉芽腫病巣が多数認められ，中心に菌塊を含む好酸性棍棒体ないしは好中球ならびに結合組織の浸潤した壊死病巣が形成され，壊死病巣を囲むように類上皮細胞の浸潤とその外側に結合組織が配列していた（写真9）。肺では肝臓同様の棍棒体を含む肉芽腫病巣ならびに変性した紡錘形細胞が周囲を取り巻く慢性化した膿瘍が肺胞内に認められた。気管支ならびに細気管支内には化膿性壊死産物が貯留していた。また，肺胞間質はマクロファージの浸潤により肥厚しており，肺胞壁に付着して壊死産物が認められた。肺門リンパ節では好中球による洞カタルとリンパ濾胞胚中心の組織球様細胞に好塩基性細胞質内封入体が観察された。腸間膜リンパ節にも棍棒体形成を伴う肉芽腫が認められた。

病原検索：肝臓，腎臓および肺から *Actinobacillus pleuropneumoniae* (APP) 2型，肺から *Pasteurella multocida* が分離された。PCR法により肺から *Mycoplasma hyopneumoniae* 遺伝子が検出された。抗APP2型血清を用いた免疫組織化学的染色法では棍棒体内の菌塊ならびに肺化膿病巣内に陽性抗原が認められた。その他，肺ではPRRSV，*Mycoplasma hyorhinis* およびブタサーコウイルス2型 (PCV2) 抗原が検出された。PCV2抗原はリンパ組織にも認められた。

診断と討議：組織診断名はAPP2型による棍棒体形成を伴う多発性肉芽腫，疾病診断名はAPP2型敗血症とされた。家畜において棍棒体病変の認められる病原体には *Pseudomonas aeruginosa*，*Arcanobacterium pyogenes*，*Actinomyces bovis*，*Actinobacillus lignieresii*，*Staphylococcus*，*Aspergillus fumigatus* およびAPP1型などの報告があるが，APP 2型による棍棒体形成は今回が初報告と思われる。また，棍棒体形成の病理発生には，この個体に見られたPMWSやPRRSによる免疫能の異常との関連も指摘された。

10. 濾胞リンパ球の消失，好酸球浸潤および樹状細胞の過形成を伴うブタサーコウイルス2型 (PCV2) 細胞質内封入体形成

提出標本：豚の回腸

提出者：川島健司（動衛研・七戸）

病歴：豚：LWD，65日齢1997年2月，豚呼吸器複合感染症の病原検索のために，一貫企業経営豚場病畜舎の呼吸器症状を示す発育不良豚20頭を検索した。育成舎における離乳後の発育不良豚発生率は8.7%で，顕著な変動は認められていなかった。当該豚には顕著な削瘦と腹式呼吸が認められた。

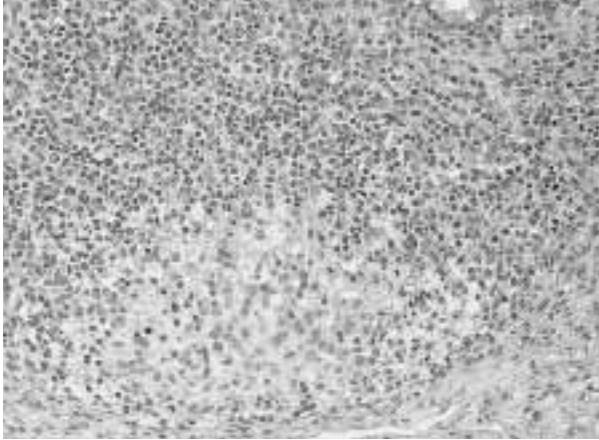


写真10 濾胞リンパ球の消失，好酸球浸潤および樹状細胞の過形成を伴うブタサーコウイルス2型（PCV2）細胞質内封入体形成：濾胞中心部に好酸性の線維細胞様の細胞質をもち，大型淡明の楕円形核をもつ樹状細胞の増生ならびに多数のマクロファージの浸潤。リンパ球は重度に減少し，浸潤マクロファージ内に認められた顆粒状から葡萄房様の好塩基性細胞質内封入体。HE染色，×200。

剖検所見：肺は腫大硬化し，右の前葉から後葉前部ならびに副葉にかけて出血壊死を伴う重篤な化膿性肺炎がみられた。その他，全身のリンパ節が腫大していた。

組織所見：回腸パイエル板リンパ濾胞において，好酸性の線維細胞様の細胞質をもち，大型淡明の楕円形核をもつ類上皮様細胞が胚中心部に浸潤ないし増生していた（写真10）。細胞周囲には好酸性の間質が認められた。また，類上皮様細胞の増生周囲ならびに傍濾胞域には多数のマクロファージの浸潤も認められ，リンパ球は傍濾胞域に残存するのみであった。類上皮様細胞ならびに浸潤マクロファージ内には顆粒状から葡萄房様の好塩基性細胞質内封入体が形成され，細胞質の空胞変性や壊死する細胞がみられた。リンパ球消失の程度はリンパ濾胞により様々で，リンパ濾胞構造が正常に保たれている部位，胚中心部のリンパ球が消失しリンパ球は濾胞辺縁ならびに濾胞間領域に一部残存する部位およびリンパ濾胞が結合組織により置換されている部位が観察された。また，濾胞内ならびに濾胞間領域に好酸球の浸潤が認められた。

類上皮様細胞の免疫組織化学的染色態度は，B細胞

（LN-1）（-），CD3（-），S-100（++），ヒトMyeloid/Histiocyte抗原（Mac-387）（-），lysozyme（-），ビメンチン（+），デスミン（-），サイトケラチン（-）およびVon Willebrand factor（±）であった。電子顕微鏡観察では，類上皮様細胞は切れ込みのある核を有していた。回腸絨毛には軽度の萎縮が認められた。肺では重度の化膿性肺炎と間質性肺炎の混合型肺炎が観察された。腎臓では，血管周囲にリンパ球ならびにマクロファージが浸潤していた。なお，リンパ組織における細胞質内封入体形成ないしは巨細胞を伴う肉芽腫病変を特徴とする離乳後多臓器性発育不良症候群（PMWS）特徴病変の保有豚は25～30日齢の発育不良豚13頭中0頭，65～90日齢の発育不良豚7頭中6頭であった。

病原検索：ピオチン化抗ブタサーコウイルス2型（PCV2）豚血清を用いた免疫組織化学的染色法によりリンパ濾胞の細胞質内封入体，浸潤マクロファージの細胞質および腸絨毛固有層内のマクロファージにPCV2抗原が認められた。PCV2は回腸以外に肺からPCR法ならびに免疫組織化学的染色法により検出された。その他，肺においてPRRSV，*Streptococcus suis*，*Haemophilus parasuis* および *Mycoplasma hyorhinis* が免疫組織化学的染色法により検出された。

診断と討議：組織診断名は濾胞リンパ球の消失，好酸球浸潤および樹状細胞の過形成を伴うブタサーコウイルス2型（PCV2）細胞質内封入体形成，疾病診断名は離乳後多臓器性発育不良症候群（PMWS）とされた。本症例で特徴的であった類上皮様細胞は，同時に染色された前述No.9症例で見られた類上皮細胞の免疫組織化学的染色態度：S-100（-），Mac-387（++）およびビメンチン（+）と異なり，S-100強陽性と切れ込みのある核を持つことから，樹状細胞と考えられた。ヒトの病理では，リンパ球減少後に好酸性間質を伴った濾胞樹状細胞の反応性増生が認められることが報告されている。しかしながら，本症例は封入体形成ならびに細胞壊死が顕著で活動的な病変であること，ならびにPCV2実験感染豚ではMac-387陽性の類上皮細胞の浸潤も認められることから，PMWS病変の進行と単球/マクロファージ系細胞の動態との関連をさらに検索していく必要がある。