

## 野鳥にみられた住肉胞子虫

久保正法<sup>1)\*</sup>

(平成17年6月27日 受付)

### Sarcocysts observed in wild birds

Masanori KUBO

2002年11月から2005年5月までに千葉県行徳野鳥舎で保護された後死亡した481羽の野鳥について病性鑑定を実施した。5種6羽の野鳥で住肉胞子虫が観察された。海鳥3羽(セグロカモメ, ユリカモメ2羽), 陸鳥2羽(キジバト, ツグミ), 水鳥1羽(スズガモ)であった。キジバト, ツグミ, 2羽のユリカモメの住肉胞子虫については, 電子顕微鏡で観察した。シスト壁の形態や厚さから, 電子顕微鏡で観察できた4つの住肉胞子虫は異なる種であると結論した。

#### 野鳥にみられた住肉胞子虫

鳥類の住肉胞子虫に関してはアヒルの*Sarcocystis rileyi* はよく知られているが, 他の鳥についてはあまり調べられていない。著者らは, ウエストナイルウイルスサーベイランスの一環として死亡した野鳥の病理学的検査を实

施してきた<sup>1)</sup>。

千葉県行徳野鳥舎の協力により, 死亡した野鳥を入手し剖検した。2002年11月から2005年5月までの間に481羽を検索した。そのうちの6羽に住肉胞子虫が寄生していた。そのうちの4羽について電子顕微鏡で観察した。住肉胞子虫を含む心筋ないし骨格筋のパラフィンブロックを切り出し, 脱パラ, 親水処理後にオスミウム酸で後固定し, 脱水後エポン包埋した。超薄切片を作製し, 酢酸ウランとクエン酸鉛で二重染色し, 日立H-7500電子顕微鏡で観察した。

住肉胞子虫がみられたのは海鳥3羽, 陸鳥2羽, 水鳥1羽であった(表1)。

1) 動物衛生研究所疫学研究部病性鑑定室

\* Corresponding author ; Mailing address : Masanori KUBO. Diagnostic Section, Department of Epidemiology, National Institute of Animal Health, 3-1-5 Kannondai, Tsukuba, Ibaraki 305-0856, JAPAN.  
Tel&Fax : +81-29-838-7774.  
E-mail : mmasanor@affrc.go.jp

表1 住肉胞子虫症例の要約

番号	台帳	種名	生息域	寄生部位	住肉胞子虫		その他の病理学的所見
					シスト壁の微細形態 厚さ(nm)	形状	
238	26600	セグロカモメ	海	心臓	ND	ND	腸に糸虫の寄生
303	26856	スズガモ	水	心臓	ND	ND	腎に吸虫の寄生, 肺に出血
400	27267	キジバト	陸	心臓	150	ほぼ平坦, 表面に小さな凹凸	腸にコクシジウムの寄生
444	27446	ツグミ	陸	心臓, 骨格筋	350~500	表面は綿毛状	外傷性の蜂窩織炎
452	27485	ユリカモメ1	海	心臓, 骨格筋	290~375	表面は綿毛状	全身性アミロイド症
466	27543	ユリカモメ2	海	骨格筋	400~850	波状, 表面は小さな疣状	全身性アミロイド症

前胃粘膜に*Capillaria*寄生

ND = 電子顕微鏡を用いた検査はしていない

セグロカモメとスズガモでは、心臓にそれぞれ1つの住肉胞子虫のシストがみられた。セグロカモメの住肉胞子虫は、成熟したブラジゾイトが多数見られ、メトロサイトも数個認められた(図1)。隔壁は不明瞭であった。スズガモの住肉胞子虫は、幼弱なブラジゾイトが明瞭な隔壁で分けられていた(図2)。

キジバトでは心臓に住肉胞子虫がみられた。18x80  $\mu$ mの大きさのものもあった。ブラジゾイトの核は大きく、細胞質は淡明であった(図3)。電子顕微鏡的には、ブラジゾイトの細胞質は細胞器官が未発達であり、未熟なことを示していた(図4)。シスト壁は薄く、150nmでほぼ一様な厚さであり、最外層は電子密度が高く、小さい波状を呈していた(図5)。また、明瞭な隔壁がみられた。

ツグミでは、心臓と骨格筋に住肉胞子虫の寄生がみられた。心臓では数は少なく、大きさも小さめであった。骨格筋では30x230  $\mu$ mの大きいものもあった(図6)。この例ではブラジゾイトのほとんどは成熟していた。ブラジゾイトが極めて幼弱と考えられるものも観察された(図7)。電顕的には、ブラジゾイトは成熟しており、分化した細胞器官を持っていた(図8)。隔壁は不明瞭であった。シスト壁はやや厚く、350~500nmの範囲で軽度で波打っており、最外層は電子密度が高く、綿毛状を呈していた(図9)。

ユリカモメ1では、心臓と骨格筋に住肉胞子虫の寄生がみられた。ツグミと同様に、心臓では数が少なく、大きさも小さめであった。骨格筋ではシストは40x270  $\mu$ mの大きいものもあった(図10)。幼弱なブラジゾイトを持つシストも観察された(図11)。電子顕微鏡観察では、成熟したブラジゾイトが隔壁により分画されていた(図12)。シスト壁は290~375nmで軽く波打っており、最外層は電子密度が高く、綿毛状であった(図13)。

ユリカモメ2では、骨格筋に重度な住肉胞子虫の寄生

が見られ、心臓には見られなかった。シストは140x370  $\mu$ mと大きく(図14)、隔壁が明瞭に識別できた(図15)。電子顕微鏡観察では、シスト壁は波打っており、隔壁も発達していた(図16)。シスト壁は400~850nmと厚く、最外層は電子密度が高く、小さな疣状の突起がみられた(図17)。

住肉胞子虫は、家畜をはじめ多くの哺乳動物ではよく研究されているが、鳥類の住肉胞子虫の研究は少ない。今回、5種6羽の野鳥で住肉胞子虫が光顕観察でき、そのうち4羽の野鳥の住肉胞子虫を電子顕微鏡で観察できた。4羽の住肉胞子虫のシスト壁は、家畜等の住肉胞子虫と比べると突起にはっきりとした特徴に乏しかったが<sup>2)</sup>、厚さや波状等の特徴から識別が可能であった(表1)。その結果、4羽の住肉胞子虫は、全て異なる種と考えられた。

2005年5月までに検査した野鳥481羽のうち、住肉胞子虫に感染していたのは、陸鳥2/353(キジバト、ツグミ)、水鳥は1/63(スズガモ)、海鳥3/38(セグロカモメ、ユリカモメ2)であった。住肉胞子虫の中間宿主等については全く分っていないため、野鳥の習性等を考慮すると非常に興味深い問題と思われる。

#### 謝 辞

症例の収集に尽力を尽くして下さった千葉県行徳野鳥舎の皆さんに深謝いたします。

#### 引用文献

- 1) 久保正法, 谷村信彦, 後藤義之: 野鳥の病理, 動衛研研究報告, 111, 9-20 (2004).
- 2) 久保正法: 電子顕微鏡で見た病原体, <http://niah.naro.affrc.go.jp/AVEM/Japanese/atlas/sarco0.html>

## Summary

### Sarcocysts observed in wild birds

Masanori KUBO

From November 2002 to May 2005, 481 dead wild birds were examined histopathologically. Sarcocysts were observed in 6 wild birds of 5 species. These birds were 3 sea birds ( 1 herring gull and 2 black headed-gulls), 2 land birds (rufous turtle dove and dusky thrush) and 1 water bird (greater scaup). The sarcocysts of the rufous turtle dove, dusky thrush, and 2 black headed-gulls were examined electronmicroscopically. Based on the morphology and thickness of the cyst, the 4 sarcocysts belong to different species.

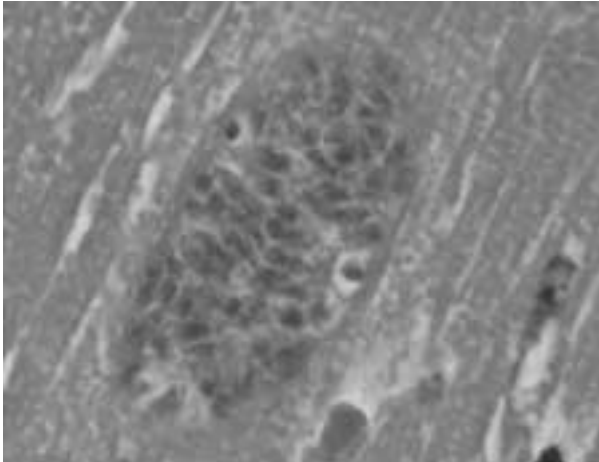


図1 セグロカモメの心臓にみられた住肉胞子虫。  
No.238 (26600). HE 染色 x1,000

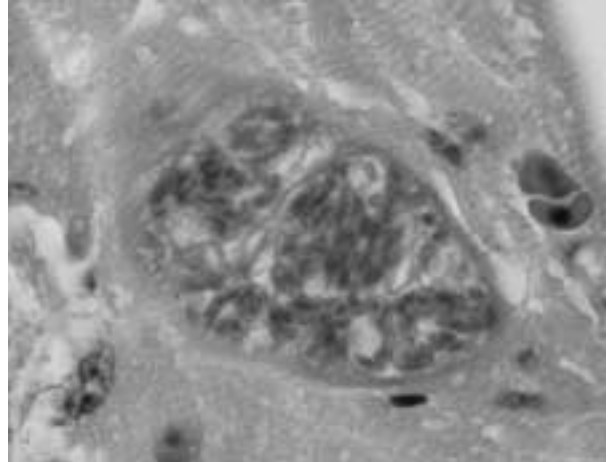


図2 スズガモの心臓にみられた住肉胞子虫。No.303  
(26856). HE 染色 x1,000

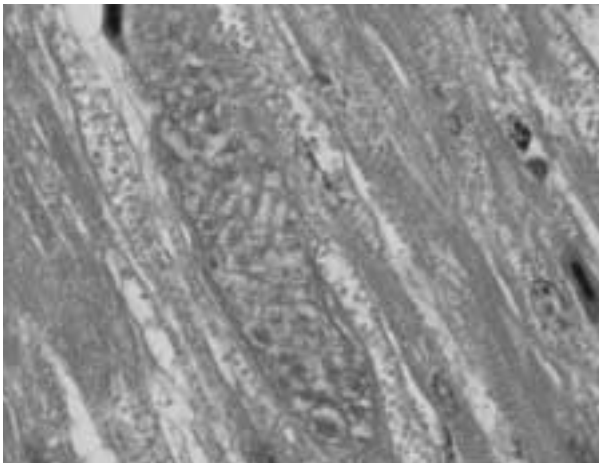


図3 キジバトの心臓にみられた住肉胞子虫。No.400  
(27267). HE 染色 x1,000

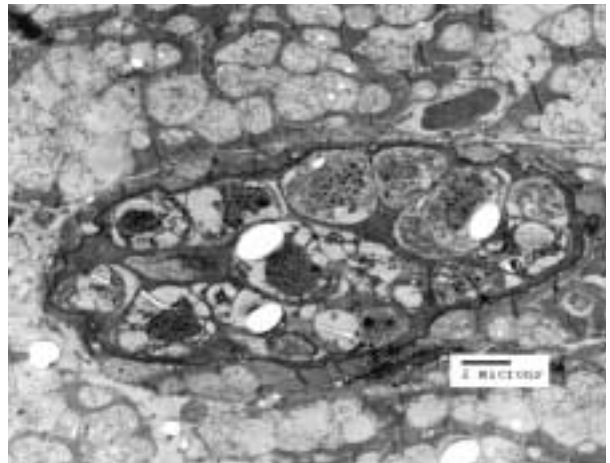


図4 キジバトにみられた住肉胞子虫の電顕写真。未熟な  
プラジソイトがみられる。

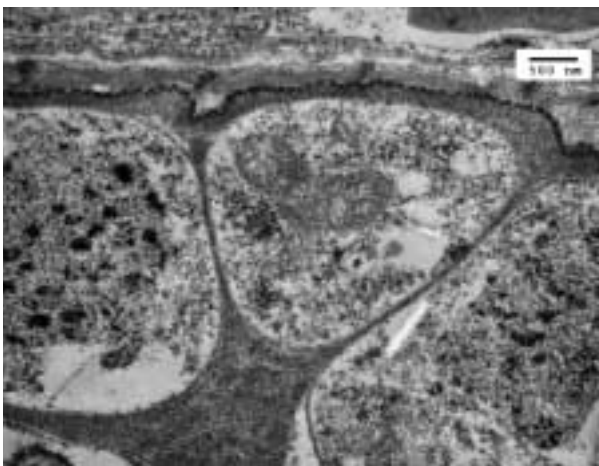


図5 キジバトにみられた住肉胞子虫の高倍像。シスト壁  
は薄く、厚さは 150 nm。




図6 ツグミの骨格筋にみられた住肉胞子虫。No.444 (27446). HE 染色 x400

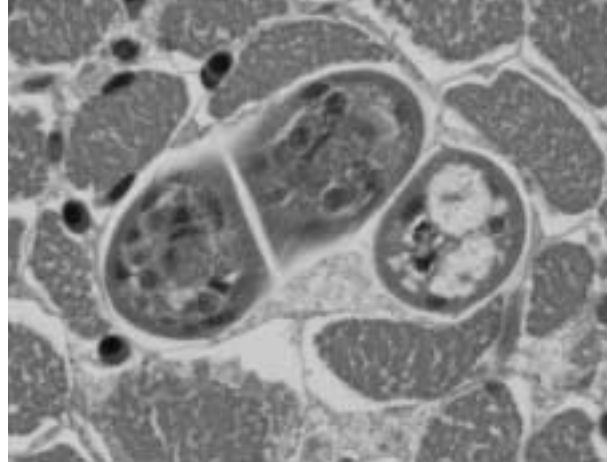


図7 ツグミにみられた住肉胞子虫。未熟なブラジゾイトがみられる。HE 染色 x1,000

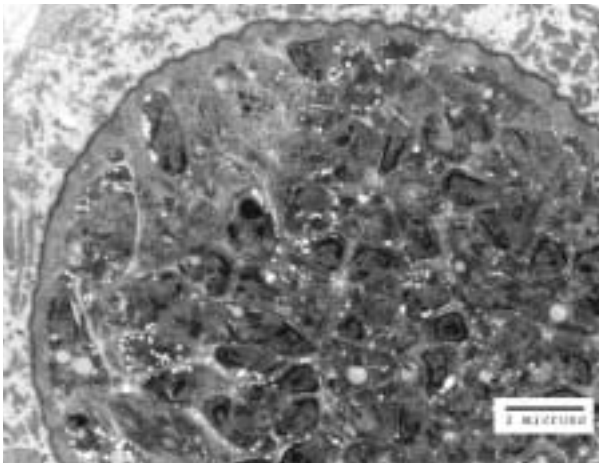


図8 ツグミにみられた住肉胞子虫の電顕写真。成熟したブラジゾイトがみられるが、隔壁は不明瞭。

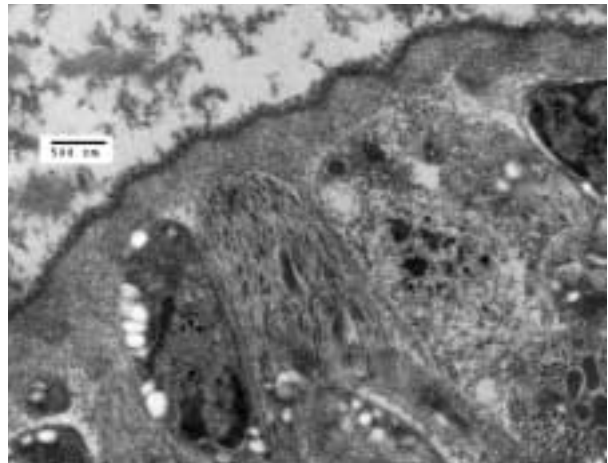


図9 ツグミの住肉胞子虫図8の高倍像。シスト壁の厚さは350-500nmであり、表面は綿毛状である。

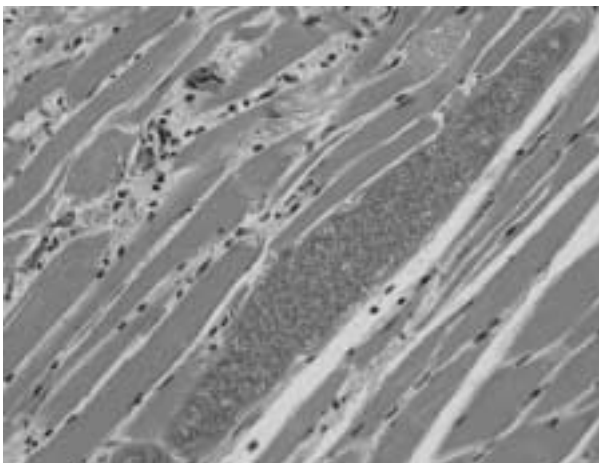


図10 コリカモメ1の骨格筋にみられた住肉胞子虫。No.452 (27485) . HE 染色 x400

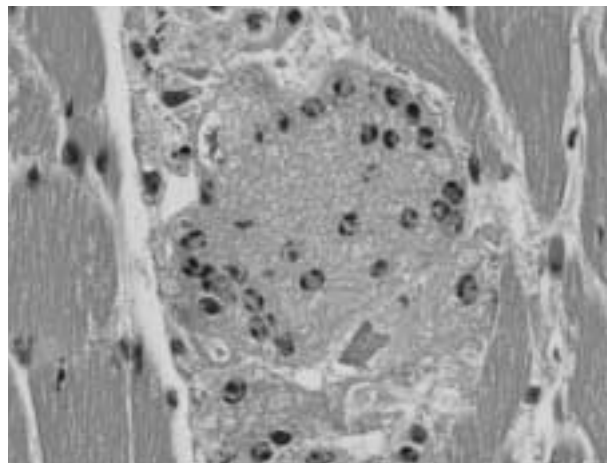


図11 コリカモメ1にみられた住肉胞子虫。未熟なブラジゾイトがみられる。HE 染色 x1,000

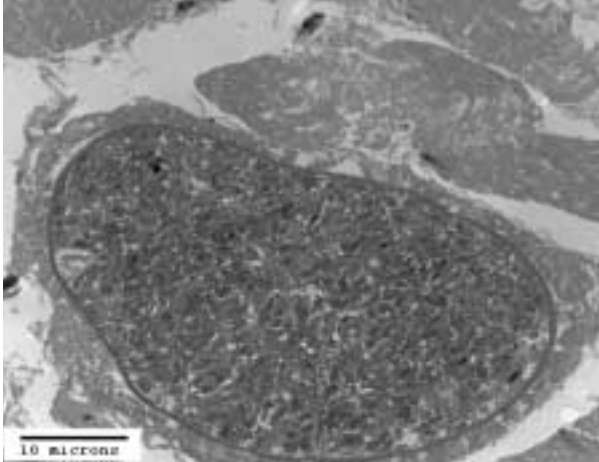


図12 ユリカモメ1にみられた住肉胞子虫の電顕写真。成熟したブラジゾイトがみられる。

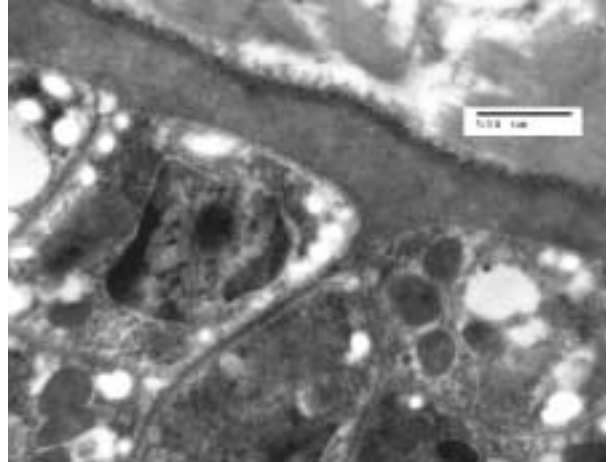

図13 ユリカモメ1にみられた住肉胞子虫図12の高倍像。シスト壁の厚さは 290-375 nmであり、隔壁は明瞭である。

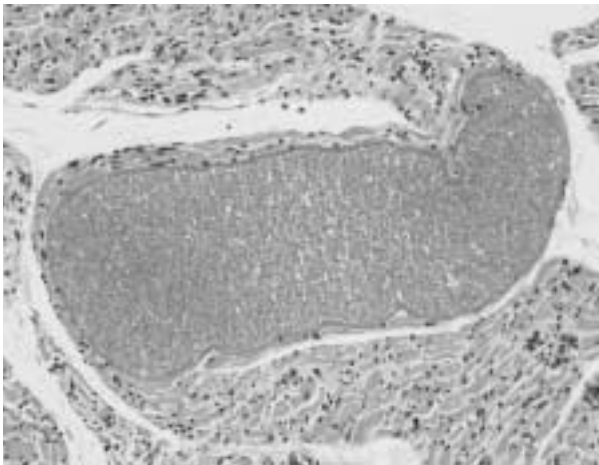


図14 ユリカモメ2の骨格筋にみられた住肉胞子虫。No.466 (27543). HE 染色 x200

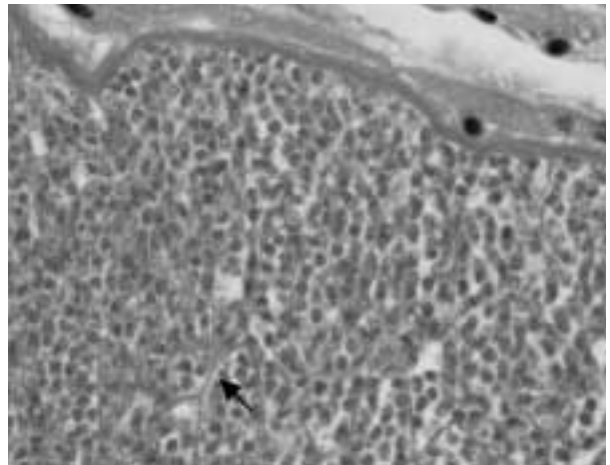


図15 ユリカモメにみられた住肉胞子虫。隔壁は明瞭である(矢印)。HE 染色 x1,000

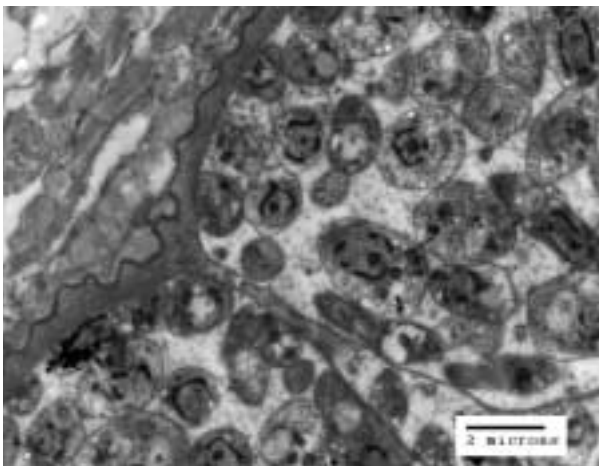


図16 ユリカモメ2にみられた住肉胞子虫の電顕写真。成熟したブラジゾイトがみられ、隔壁は良く発達している。

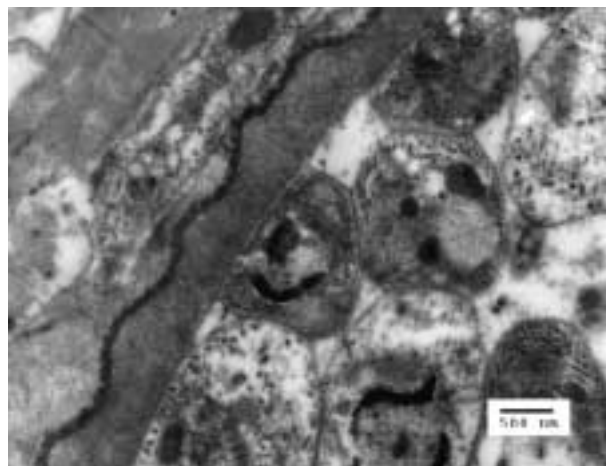


図17 ユリカモメ2にみられた住肉胞子虫図16の高倍像。シスト壁は波状であり、厚さは 400-850nmである。