

## 第6回九州・山口・沖縄病理事例研修会（九州支所 - 2002）における症例

九州・山口・沖縄各県病理担当者<sup>1)</sup>

動物衛生研究所九州支所<sup>2)</sup>

（平成15年8月15日 受付）

### Proceedings of the 6th Seminar on Histopathological Diagnosis held in Kyushu Research Station, 2002

Prefectural Veterinary Pathologists in Kyushu District, Yamaguchi and Okinawa<sup>1)</sup>

Kyushu Research Station, National Institute of Animal Health<sup>2)</sup>

2002年7月25日、九州支所において第6回九州・山口・沖縄病理事例研修会が開催された。各県の病性鑑定病理担当者等に加え、助言者として藤原公策東京大学名誉教授、清水孜鹿児島大学名誉教授、安田宣紘鹿児島大学教授、三好宣彰同助教授、末吉益雄宮崎大学助教授、内田

和幸同助手および本所より播谷亮感染病研究部感染病理研究室長にご出席いただいた。内田和幸助手による講演「産業動物の中樞神経疾患の病理（海外症例を中心に）」に続き、10例について事例報告および検討を行った。

- 1) 中谷英嗣 (Hidetsugu NAKATANI) : 山口県中部家畜保健衛生所, 〒754-0879 山口市嘉川 671-5  
鬼塚 剛 (Takeshi ONITSUKA) : 鹿児島県鹿児島中央家畜保健衛生所, 〒899-2201 鹿児島県日置郡東市来町湯田1678  
津波 修 (Osamu TSUHA) : 沖縄県家畜衛生試験場, 〒900-0024 那覇市古波蔵112  
山下信雄 (Nobuo YAMASHITA) : 佐賀県中部家畜保健衛生所, 〒849-0924 佐賀市若楠2-7-4  
坂本徹朗 (Tetsuro SAKAMOTO) : 熊本県中央家畜保健衛生所, 〒861-4215 下益城郡城南町沈目新畑1666  
藏菌光輝 (Mitsuteru KURAZONO) : 鹿児島県鹿児島中央家畜保健衛生所, 〒899-2201 鹿児島県日置郡東市来町湯田1678  
鎌田博志 (Hiroshi KAMATA) : 宮崎県宮崎家畜保健衛生所, 〒880-0212 宮崎郡佐土原町下那珂字片瀬原3151-1  
川鍋真里 (Mari KAWANABE) : 福岡県中央家畜保健衛生所, 〒816-0081 福岡市博多区井相田2-1-3  
山本賢一 (Ken-ich YAMAMOTO) : 長崎県中央家畜保健衛生所, 〒854-0063 長崎県諫早市貝津町3118  
甲斐貴憲 (Takanori KAI) : 大分県大分家畜保健衛生所, 〒870-1153 大分市小野鶴字原442  
2) \* 佐藤真澄 (Masumi SATO), 田中省吾 (Shogo TANAKA) : 動物衛生研究所九州支所, 〒891-0105 鹿児島市中山町2702

#### 1. 牛のアスペルギルスによる潰瘍を呈する出血性壊死性第四胃炎

提出者：中谷英嗣（山口県）

**病歴**：牛，交雑種，2週齢，雌。肉用牛約200頭を飼養する肥育農家で，2002年3月13日，子牛1頭に泥状水様性～緑色粘液性下痢の発症をみた。抗生剤やステロイド系消炎剤で約1週間治療を行ったが，衰弱したため予後不良と判断し，病性鑑定を実施した。

**剖検所見**：体重39.6kg，外貌は削瘦しており，臀部には下痢便が付着していた。剖検では，肺の一部に肝変化および膿瘍が，第四胃には出血および潰瘍が認められた。

**組織所見**：第四胃では粘膜の剥離・脱落がみられ，残存する上皮細胞の変性・壊死および粘膜固有層内への出血が著しく，細胞類廃物を伴って好中球やリンパ球が中等度に浸潤していた（写真1A）。粘膜下組織は好中球，リンパ球およびマクロファージの浸潤，線維素析出により拡張し，血栓形成がみられる部位もあった。粘膜腔内から筋層にかけてY字状に分岐した有隔菌糸が認められ，それらはPAS反応およびグロコット染色によって多数確認された。抗 *Aspergillus* 家兔血清（M.A.Biopro社）を用いた免疫組織化学的染色（SAB法）で菌糸に一致して

\* Corresponding author; Kyushu Research Station, National Institute of Animal Health, 2702 Chuzan Kagoshima, Kagoshima 891-0105, JAPAN TEL: +81-99-268-2078 FAX: +81-99-268-3088 E-mail: masumi@affrc.go.jp

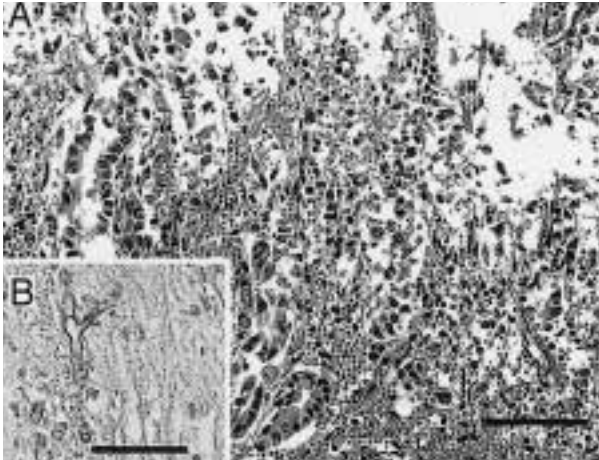


写真1 牛のアスペルギルスによる潰瘍を呈する出血性壊死性第四胃炎： A；第四胃粘膜における細胞浸潤を伴った上皮細胞の変性・脱落および粘膜固有層の壊死・出血。HE染色。Bar = 200  $\mu$ m B；粘膜下組織で検出されたアスペルギルスの菌糸。抗アスペルギルス抗体を用いたSAB法。Bar = 100  $\mu$ m。

陽性反応が認められた（写真1B）。肺では、肺泡にび慢性に多数の好中球が浸潤し、線維素析出および巣状壊死巣が散見され、第四胃と同様の有隔菌糸が少数認められた。細気管支腔内には好中球や細胞類廃物が充盈していた。腸間膜，縦隔，盲腸等付属リンパ節では，リンパ球の軽度減数や好中球の軽～中等度の浸潤を認めた。空腸，回腸，回盲部の絨毛にはクリプトスポリジウムの軽度寄生が認められたが炎症反応はみられなかった。

**病原検索：**細菌検査で肺より *Aspergillus* sp. が分離されたが，第四胃については分離は行われなかった。

**診断と討議：**菌糸が抗 *Aspergillus* 家兔血清に陽性を示したことから，組織診断名はアスペルギルスによる潰瘍を呈する出血性壊死性第四胃炎，疾病診断はクリプトスポリジウムの腸管寄生を伴うアスペルギルスによる第四胃炎および肺炎とされた。

## 2. 子牛の大顆粒好酸球の出現をみたコクシジウム性結腸炎

提出者：鬼塚 剛（鹿児島）

**病歴：**牛，黒毛和種，38日齢，雄。2002年2月27日正常分娩された子牛に，4月2日に血便が認められ，起立不能，意識混濁となり治療を行ったが，4月5日に斃死した。ヘマトクリット値は14であった。また，同子牛の3代祖までチェディアック - 東症候群（CHS）の保因牛（ヘテロ）であった。

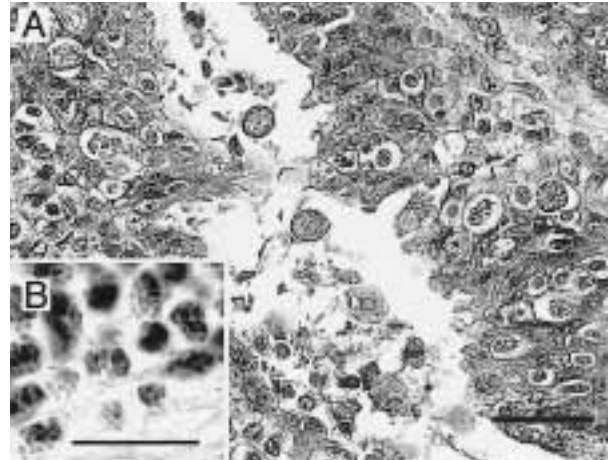


写真2 子牛の大顆粒好酸球の出現をみたコクシジウム性結腸炎： A；粘膜上皮に多数認められたコクシジウム原虫。HE染色。Bar = 100  $\mu$ m。 B；粘膜固有層内にみられた大顆粒好酸球。HE染色。Bar = 50  $\mu$ m。

**剖検所見：**腸内に少量の赤色の偽膜様内容物が認められ，肝臓はやや腫大していた。

**組織所見：**結腸の腸陰窩上皮細胞では，様々な発育段階（トロフォゾイト，シゾン，マクロガメトサイト）にあるコクシジウムの重度の寄生がみられ，上皮細胞の変性，脱落および肥厚が認められた（写真2A）。粘膜固有層では少数のオーシストの寄生とリンパ球，形質細胞，マクロファージおよび少数の好酸球の浸潤がみられた。この好酸球の細胞質内顆粒は大型で数が少なかった（写真2B）。同様の好酸球は胸腺や小腸の粘膜固有層にも多数認められた。透過型電子顕微鏡による観察では，この大顆粒の直径は950～1000nm（正常顆粒：450～500nm）であった。肝臓では小葉中心性に肝細胞の混濁腫脹，肝細胞索の乱れおよび類洞の狭窄がみられた。また小葉周辺の肝細胞もやや腫大していた。これらの部では類洞には多数の顆粒球を容れ，クッパー細胞の活性化がみられた。

**病原検索：**主要臓器と糞便から有意な菌は分離されなかった。直腸便の虫卵検査ではコクシジウムのOPGは46,800，乳頭糞線虫のEPGは7,000であった。

**診断と討議：**組織診断名は，大顆粒好酸球の出現をみたコクシジウム性結腸炎とされた。本症例ではCHSの特徴所見である赤目，白子や血腫などは認められなかったが，好酸球にCHSにおける細胞レベルの特徴である大顆粒が認められ，本例の子牛もCHSの保因牛と考えられた。よって疾病診断名は，CHS保因牛にみられたコクシジウム症とされた。好酸球の大顆粒は，細胞質内特殊顆粒の膜結合性の亢進によると考えられている。しかし，



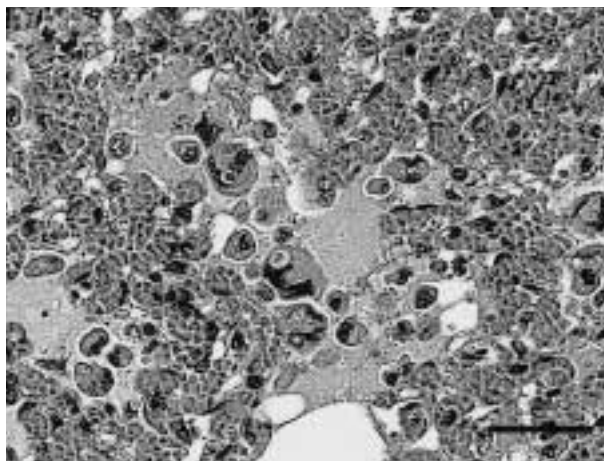


写真3 子牛の強いうっ血を伴った肺胞内組織球浸潤：肺胞腔内の著しいうっ血，水腫および多核巨細胞の出現。HE染色。Bar = 100  $\mu$ m。

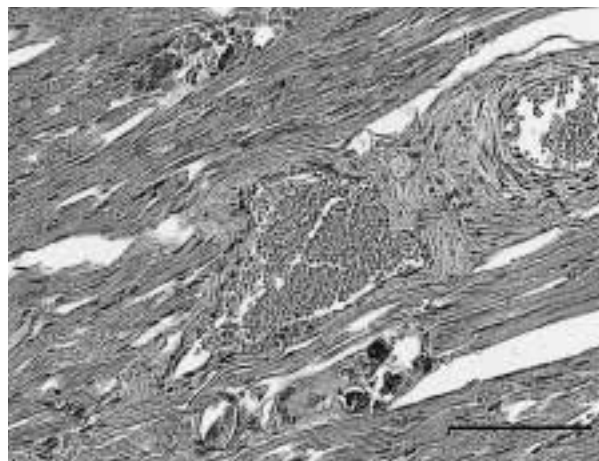


写真4 牛の骨格筋にみられた散在性石灰沈着：骨格筋において巨細胞の出現を伴って散在性にみられた石灰沈着。HE染色。Bar = 200  $\mu$ m。

本症例でみられた重度のコクシジウム感染および貧血とCHSによる易感染性および止血機能低下との関連性については明らかにすることはできなかった。

### 3. 子牛の強いうっ血を伴った肺胞内組織球浸潤

提出者：津波 修（沖縄県）

**病歴**：牛，黒毛和種，7日齢，性別不詳。2002年4月9日に肉用牛250頭を飼養する一貫経営農家において子牛1頭が斃死した。当該牛は生後から死亡時まで母牛と同一牛房で飼養され，斃死時まで特に異常は認められなかった。同農場では7日齢前後の子牛に黄白色下痢が多発していたが，本症例での発症は確認されなかった。母牛は6産目で，2001年度にイバラキ病，牛流行熱の予防接種済みであった。

**剖検所見**：直腸に黄白色下痢便が認められたが，その他臓器に著変はみられなかった。

**組織所見**：肺では中～重度のうっ血がみられ，肺胞腔に漿液の貯留や漏出性出血が認められた。気管支腔内では軽度の単核細胞浸潤が散見された。肺胞の漿液貯留部では，血球を貪食したマクロファージに混じり，多くの多核巨細胞が浸潤していた（写真3）。これらの多核巨細胞は，やや細胞質に乏しく核は2～数個で，核の配置も様々であった。マクロファージおよび多核巨細胞には細胞質内に空胞がみられ，ベルリン青染色で陰性，PAS染色で弱陽性～強陽性反応を示す顆粒状物が散見された。心臓では，核の消失，心筋の変性・壊死が散見され，一部の領域では石灰化が認められた。腸間膜リンパ節では

リンパ球は減数し，リンパ濾胞の不明瞭化および髄洞の拡張，マクロファージの増数が認められた。

**病原検索**：細菌検査では有意菌は分離されず，寄生虫およびロタウイルスの検査結果も陰性であった。

**診断と討議**：組織診断名は，強いうっ血を伴った肺胞内組織球浸潤とされた。肺胞腔内で認められた多核巨細胞については，肺胞マクロファージの活性化に関連すると思われる，その原因として母乳の誤嚥などが疑われたが，確定するには至らなかった。また，死因については心臓における石灰沈着を伴った心筋細胞の変性壊死が認められたことから白筋症も推察されたが検索が不十分ことから疾病診断は不明とされた。

### 4. 牛の骨格筋にみられた散在性石灰沈着

提出者：山下信雄（佐賀県）

**病歴**：牛，肉用種，40日齢。患畜は生後10日で下痢を発症し，断乳および生菌製剤で一時回復した。しかし，再度症状の悪化が見られたため生後35日に獣医師が，イベルメクチン，アンピシリン，スルファモノメキシシンおよび整腸剤等の治療を行ったが回復せず，生後40日目の朝斃死した。

**剖検所見**：腎臓剖面に大小の黄白色結石の散在および腎杯に透明な液の貯留を伴う拡張がみられた。膀胱には少量の白色混濁尿が貯留していた。右肺前葉および左肺ではうっ血が認められた。

**組織所見**：骨格筋（肋間筋，大腿筋）および舌の筋線維に散在性の石灰化と軽度な変性萎縮がみられ，石灰化

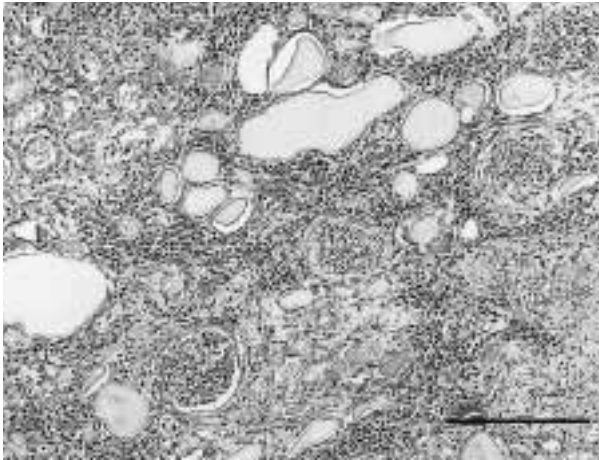


写真5 めん羊の尿細管の変性と尿円柱を伴った間質性腎炎：皮質における細胞浸潤と尿細管にみられた尿円柱。HE染色。Bar = 500 $\mu$ m。

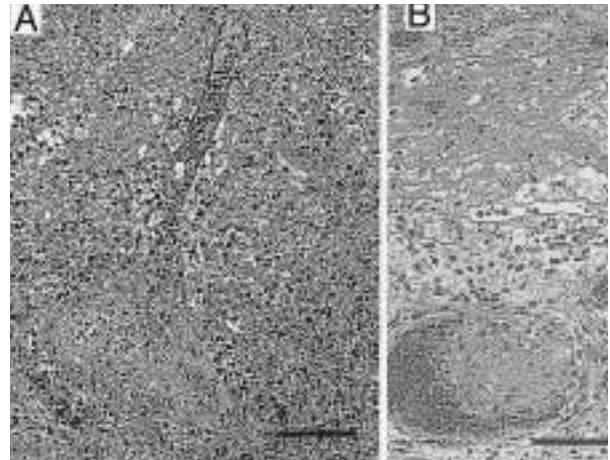


写真6 豚の脾臓にみられた化膿性線維素性被膜炎および貧血性梗塞：A；広範な壊死巣内に認められた血管壁のフィブリノイド変性と血栓形成。HE染色。Bar = 200 $\mu$ m。B；肥厚した被膜における線維素の析出，炎症細胞の浸潤および血栓形成。HE染色。Bar = 200 $\mu$ m。

した筋線維の周囲には異物巨細胞がみられた（写真4）。腎臓では著しい尿細管変性および髓質と腎杯に針状結晶物の析出が認められた。肺では，肺胞腔に炎症性細胞浸潤および肺胞壁のうっ血，細気管支に細菌塊を伴う膿が貯留していた。回腸では陰窩膿瘍がみられた。大脳および脳幹では単核細胞を主体とした軽度な囲管性細胞浸潤がみられた。リンパ組織ではリンパ球減少があった。

**病原検索：**細菌検査で肝臓，脾臓，腎臓，肺および十二指腸・空腸内容から *Escherichia coli* が分離された。肝臓中セレン濃度は347ppbであった。尿中からスルファミン剤が検出され，尿沈渣には針状結晶物が認められた。

**診断と討議：**組織診断名は骨格筋にみられた散在性石灰沈着とされた。本症例でみられた下痢と骨格筋の石灰沈着の原因については特定することはできなかったが，臨床検査によりスルファミン腎症が疑われたことから，疾病診断名は，骨格筋における石灰沈着およびスルファミン腎症のみられた子牛の下痢症と診断された。

## 5. めん羊の尿細管の変性と尿円柱を伴った間質性腎炎

提出者：坂本徹朗（熊本県）

**病歴：**めん羊，サフォーク種，5歳，雌。めん羊13頭を飼養する農家で2002年4月23日朝，斃死した1頭が発見された。前日の午後には異常はみられなかった。

**剖検所見：**肺のうっ血と脳の充血がみられた。腹腔内の腎臓や腸管には多量の脂肪が取り巻き，特に結腸で硬化した脂肪による重度の狭窄がみられ，直腸には糞塊が

認められなかった。

**組織所見：**腎臓において，皮質間質にリンパ球と形質細胞を主体とする多巣状の細胞浸潤が認められた。また近位尿細管上皮には巣状に壊死がみられ，遠位尿細管のほとんどが扁平化して拡張した管腔内にPAS反応陽性の硝子様物が高度にみられた（写真5）。尿細管基底膜の肥厚，ポウマン囊壁の肥厚と糸球体の萎縮が一部に認められた。また，葉間動・静脈周囲にもリンパ球や形質細胞の浸潤がみられ，血管壁はやや肥厚し，管腔は狭窄傾向にあった。中枢神経系では髄膜の充・うっ血，大脳で髄質に石灰沈着（周囲に軽度の出血）がみられた。心臓では，軽度の出血と心筋炎（リンパ球浸潤），ザルコシストの寄生があった。肺ではうっ血・水腫，脾臓では導管内に虫卵を含む虫体が認められた。全臓器で大型長桿菌がみられ，他の組織では死後変化が強く組織所見が得られなかった。

**病原検索：**各臓器からの菌分離は陰性であった。

**診断と討議：**組織診断名は尿細管の変性と尿円柱を伴った間質性腎炎，疾病診断名は慢性腎不全とされた。本病変は死後変化も強く，慢性の間質性腎炎や皮質尿細管の壊死からエンテロトキセミア等毒素の検索も必要との意見があった。



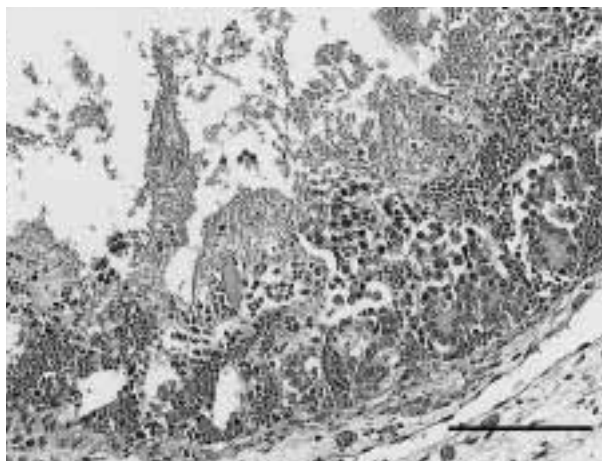


写真7 新生豚の壊死性空腸炎：空腸粘膜絨毛にみられた出血と壊死。HE染色。Bar = 250 $\mu$ m。

## 6. 豚の脾臓にみられた化膿性線維素性被膜炎および貧血性梗塞

提出者：藏菌光輝（鹿児島県）

**病歴**：豚，LW，42日齢，雌。母豚66頭規模の一貫経営農家において，2002年4月中旬から離乳豚に発咳等の呼吸器症状が目立ち始めた。発育不良，黄色水様性下痢の発症や斃死する豚もみられたため，呼吸器症状を呈し斃死した離乳豚2頭について病性鑑定を実施した。

**剖検所見**：肺は，全体的に硬化・膨隆し，左右前葉の肝変化と胸壁との癒着がみられた。心臓は心外膜が肥厚し，心膜水の増量がみられた。また，脾臓は全体的に腫大していたが部位によっては癒着化した部分もみられた。

**組織所見**：脾臓の腫大部は主に被膜の肥厚に起因しており，被膜下の脾臓の固有構造は消失し，変性細胞，出血，細胞類廃物によって占められる広範な壊死が観察された。壊死部に分布する中・小血管には血栓形成および血管壁のフィブリノイド変性や壊死が認められ（写真6A），脾柱の変性および石灰沈着が散見された。また，壊死部に隣接する肥厚した被膜では著明な好中球・リンパ球浸潤，線維素の析出，充うっ血，出血および血栓形成を伴っていた（写真6B）。壊死部以外に残存する白脾髄では，リンパ球が著しく減数していた。肺では，細気管支および肺胞腔内に上皮の脱落，高度の好中球浸潤，滲出液の貯留および血栓形成を認め，肺胸膜および小葉間の間質は好中球・リンパ球浸潤，線維素の析出を伴って水腫性に肥厚していた。また，一部の肺小葉に肺胞中

隔の肥厚および肺胞腔の狭窄が認められた。大脳，中脳，小脳では，髄膜に単核細胞・好中球浸潤および血栓形成が認められた。心臓では，心外膜に好中球・リンパ球浸潤，線維素の析出および菌塊を認め，心外膜下筋線維間に炎症性細胞のび慢性浸潤，小血管壁の変性が認められた。

**病原検索**：細菌検査では，脊髄，心，肺，肝，腎，脾，腸間膜リンパ節から*Salmonella* Typhimuriumが分離され，心，肺から*Haemophilus parasuis*が分離された。ウイルス学的検査では，肺から野外株のPRRSウイルスが分離された。なお，豚コレラ検査（FA）は陰性であった。

**診断と討議**：組織診断名は豚の脾臓にみられた化膿性線維素性被膜炎および貧血性梗塞，疾病診断名は*Haemophilus parasuis*，*Salmonella* Typhimurium，PRRSウイルスの混合感染症とされた。

## 7. 新生豚の壊死性空腸炎

提出者：鎌田博志（宮崎県）

**病歴**：豚，LWD，1日齢，雌。2001年11月29日，母豚60頭，種雄豚5頭，子豚常時230頭を飼養する生産農場において，同腹豚13頭のうち死産2頭，生後1日での死亡3頭，残りは生存する例が発生した。提出例は，生後1日で死亡した1例である。また，同農場では1週間前にも同腹11頭中9頭の死亡が発生していた。

**剖検所見**：空回腸の漿膜面に出血，粘膜面にも出血および壊死が認められた。また，他の同日斃死例では，腹水の貯留，腎臓の点状出血が見られるものもあった。

**組織所見**：空腸では，絨毛先端部に局限する壊死がみられ，露出した粘膜固有層には軽度の好中球浸潤およびこれらの細胞類廃物やグラム陰性および陽性の菌塊を混じた線維素粘液様物質の付着が認められた。固有層に出血を伴う部位では，壊死が粘膜筋板まで及んでおり（写真7），内部にわずかながら桿菌を認めた。また，部位によっては粘膜固有層から漿膜下組織に至る広範な出血とリンパ管の拡張がみられた。回盲部回腸では粘膜上皮細胞の細胞質内に黄褐色色素の沈着が広範にみられた。盲腸では，死後変化と思われる絨毛先端部上皮細胞の空胞化と空胞内で増殖する菌塊がいたる所で観察されたが，炎症性細胞の浸潤などはごくわずかであった。回腸および盲腸にみられた菌塊はグラム染色で陰性を示し，抗*E.coli*家兎抗体（ViroStat社）を用いた免疫組織化学的染色（SAB法）で陽性を示した。空腸では免疫組織化学的染色は実施しなかった。

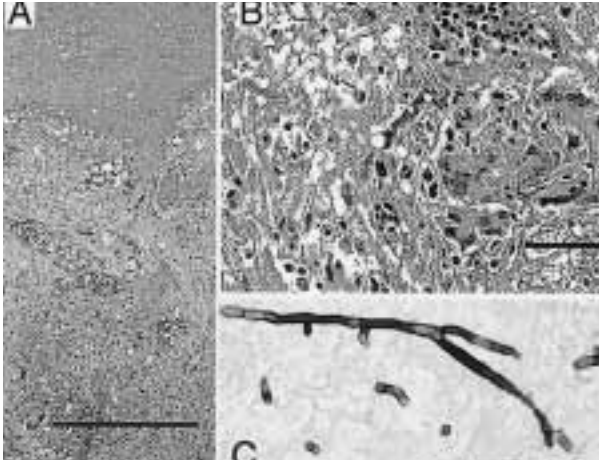


写真8 エトピリカのアスペルギルス性肉芽腫性肺炎および小腸漿膜炎： A；肺にみられた壊死周囲を取り囲む結合組織，炎症細胞および多核巨細胞による肉芽腫性結節。HE染色。Bar = 200  $\mu$ m。 B；小腸漿膜にみられた多核巨細胞の出現を伴う肉芽腫性結節。HE染色。Bar = 100  $\mu$ m。 C；肺の壊死部で検出されたY字状のアスペルギルス菌糸。グロコット染色。Bar = 50  $\mu$ m。

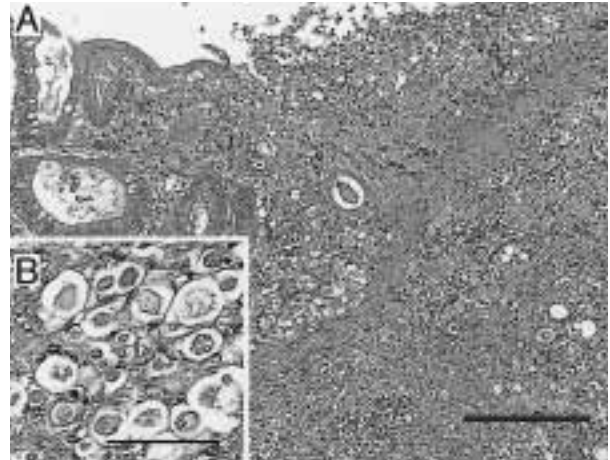


写真9 インドクジャクにみられた壊死性盲腸肝炎： A；盲腸壁全層にわたる重度の炎症細胞浸潤，線維素の析出および壊死。HE染色。Bar = 500  $\mu$ m。 B；盲腸粘膜下組織にみられたヒストモナス原虫。HE染色。Bar = 150  $\mu$ m。

**病原検査：**細菌検査では，小腸内容から大腸菌が $2.1 \times 10^8$ CFU/g，*Clostridium perfringens*が $4.1 \times 10^6$ CFU/g分離され，大腸菌に病原因子は認められなかった。

**診断と討議：**組織診断名は壊死性空腸炎とされた。電子顕微鏡検査で，回盲腸粘膜上皮細胞内の細菌は死後増殖したもので空腸の病変形成には関与しないことが明らかとなり，疾病診断には至らなかった。

## 8. エトピリカのアスペルギルス性肉芽腫性肺炎および小腸漿膜炎

提出者：川鍋真里（福岡県）

**病歴：**エトピリカ（チドリ目ウミスズメ科），年齢不詳，雌。2001年10月上旬ロシアより導入後，同月中旬より脚弱を呈した。隔離後，抗生剤・消炎剤・ビタミン剤による治療を続けたが23日朝斃死したため，同日昼に病性鑑定を実施した。

**剖検所見：**肺の左右背側面に直径約5mmの乳白色結節を認め，接する胸壁に癒着・連続していた。小腸下部に膿瘍とその部位の漿膜外側に直径約5mmの乳白色結節が突出し，腹壁内側面および腹部臓器の漿膜面に線維素の付着が認められた。

**組織所見：**肺の結節は，菌糸を含む壊死を中心に周囲での結合組織の増生，炎症細胞の浸潤および多核巨細胞から構築され，出血と菌糸も散見された（写真8A）。旁

気管支内に線維素，偽好酸球およびマクロファージの浸潤が認められた。胸壁より肺側に突出した結節は菌糸を含む巣状壊死で，これに接する胸壁の骨格筋の一部に筋線維の変性，血栓形成，血管炎および出血が認められた。さらに小腸にみられた同様の結節は，粘膜下組織から筋層にかけての菌糸を含む巣状壊死とその周囲の血栓形成，炎症細胞および多核巨細胞の浸潤，それに連続する漿膜外側面の線維素，菌糸および炎症細胞の付着であった（写真8B）。菌糸はグロコット染色では幅がほぼ均一で隔壁とY字状分岐が認められ（写真8C），抗アスペルギルス血清（M.A.Biopro社）による免疫組織化学で陽性を示した。一方，粘膜面の病変は局限され，ごく一部分に糜爛とその周囲の血栓形成，出血，結合組織の増生，炎症細胞の浸潤および多核巨細胞の形成が認められた。

**病原検査：**主要臓器および結節の細菌検査では有意な菌は分離されなかった。

**診断と討議：**組織診断名はアスペルギルス性肉芽腫性肺炎および小腸漿膜炎，疾病診断はエトピリカのアスペルギルス症と診断した。小腸病変で漿膜面からの侵襲がうかがわれることから，気道感染により肺から胸壁に形成された病巣が，小腸漿膜に波及したものと考えられた。

## 9. インドクジャクにみられた壊死性盲腸肝炎

提出者：山本賢一（長崎県）

**病歴：**クジャク，90日齢。2001年8月中旬頃からク



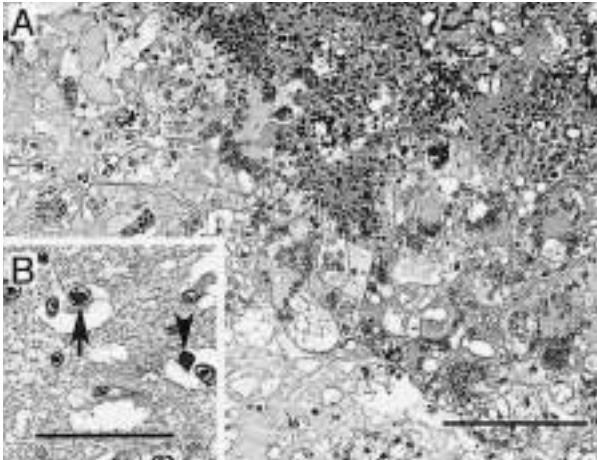


写真10 ハトのハトヘルペスウイルスによる核内封入体と合胞体形成を伴った壊死性脳炎：  
A；大脳の壊死巣周囲にみられた出血，グリア細胞・偽好酸球浸潤および合胞体形成。HE染色。Bar = 250  $\mu$ m。B；グリア細胞の核内にみられたハトヘルペスウイルスによる好酸性核内封入体（矢印）と好塩基性核内封入体（矢頭）。HE染色。Bar = 150  $\mu$ m。

ジャク440羽を飼養する公共施設クジャク園において、コンクリート床鳥舎で平飼いされていた中雛群40羽に元気消失，食欲減退，緑色下痢便などの症状が認められ，9月初旬までに35羽が斃死（斃死率87.5%）したため，このうちの2羽について病性鑑定を実施した。

**剖検所見：**2例に共通して，肝臓に境界明瞭な菊花状や円形の大小白斑が肝全域で多発性に認められ，盲腸は著しく肥厚し，硬度を増して管腔内には黄色チーズ様物を入れていた。

**組織所見：**肝臓および盲腸に重度の壊死性病変が認められた。肝臓では線維素の析出，単核細胞や巨細胞の浸潤を伴う多発性の巣状壊死が認められ，実質内や血管周囲にリンパ濾胞形成が散見された。盲腸では粘膜に広範囲な壊死がみられ，漿膜までの全層にリンパ球，形質細胞，マクロファージなどの細胞浸潤，線維素の析出を伴って盲腸壁が高度に肥厚していた（写真9A）。壊死した細胞の間隙のいたる所でPAS反応陽性を示すヒストモナス原虫が認められた。また，抗サルモネラ（Polyvalent OおよびGroup O4）家兔血清を用いた免疫組織化学的染色により原虫が高度に寄生した肝臓の壊死部，クッパー細胞，マクロファージとその集簇巣，盲腸では壊死部にびまん性に，特に菌塊がみられる粘膜下組織部（壊死巣の分界部）を中心に強陽性を示す細菌が確認された。一例に食道粘膜下および腺胃の管腔内に線虫の寄生が認められたが，他の主要臓器・器官に著変は認められなかつ

た。

**病原検索：**直腸便を用いた寄生虫検査は陰性だった。細菌学的検査で2羽ともに主要臓器（心，肺，腎，脾）から*Salmonella* Typhimuriumが分離された。肝，腎，脾を用いたウイルス分離およびニューカッスル病ウイルス遺伝子検出のPCRは陰性だった。

**診断と討議：**組織診断名はヒストモナス症の典型的な所見がみられていることからヒストモナスによる壊死性盲腸肝炎とされた。ヒストモナスの単独感染による発生はまれで，壊死病変では何らかの二次感染を起こす例が多いが，本症例でも細菌検査成績およびサルモネラの免疫組織化学的染色結果から疾病診断名は，*Salmonella* Typhimuriumが分離されたヒストモナス症とされた。クジャクはヒストモナスに対して感受性が高く，さらにサルモネラの感染が症状をより重篤化したと考えられた。感染源としては砂浴び場，雨天時の流れ込みが疑われた。

#### 10. ハトのハトヘルペスウイルスによる核内封入体と合胞体形成を伴った壊死性脳炎

提出者：甲斐貴憲（大分県）

**病歴：**ハト（レース鳩），年齢・性別不詳。大分県内でレース鳩200羽を飼養する愛鳩家が，2001年6月中旬に他の愛鳩家からレース鳩（40羽）を導入したところ，7月上旬から導入鳩以外の鳩に沈鬱，眼瞼の浮腫，開口呼吸，発咳などの症状を呈する個体が散見されるようになった。投薬を行ったが症状に改善はみられず，病勢は群の約半数までに拡大した。本例は予後不良と判断された1羽について病性鑑定を実施したものである。

**剖検所見：**肺，心臓，胸腔の一部に癒着が認められた。肺は充血し，断面には白色の小豆大の結節がみられた。大脳には直径1mm前後の暗赤色斑が数カ所認められた。

**組織所見：**大脳には出血，血管壁の壊死，合胞体形成，グリア細胞・偽好酸球浸潤を伴った中～大型の壊死巣が多発していた。壊死巣の周囲の血管と髄膜には軽度の細胞浸潤も認められた。また，壊死巣内とその周囲のグリア細胞，壊死巣内の合胞体，髄膜の浸潤細胞（写真10A），一部の血管内皮細胞の核内に，ハトヘルペスウイルスを伴う好酸性・好塩基性の核内封入体が多く観察された（写真10B）。脊髄では髄膜の一部にごく軽度のリンパ球やマクロファージの浸潤が認められた。肺では気管支，旁気管支，肺泡中隔および肺泡内に重度のリンパ球・マクロファージ・偽好酸球浸潤と水腫が認められた。ファブリキウス嚢にはハトサーコウイルスの封入体が多数観察され

た。眼瞼には鳩痘のポリングル小体が観察された。

**病原検索：**ウイルス検査で脳からヘルペスウイルスが分離された。電顕で大脳グリア細胞細胞核内にはコアのないカプシドがみられ，細胞質内にはエンベロープを持ったウイルス粒子とエンベロープを持たない粒子の集簇がみられ，これらの形態からヘルペスウイルスと確定した。細菌検査で肺から大腸菌が分離された。

**診断と討議：**組織診断名は，ハトヘルペスウイルスによる核内封入体と合胞体形成を伴った壊死性脳炎，疾病診断は，脳炎を発症したハトヘルペスウイルス感染症とされた。脳病変部に認められた多核巨細胞はウイルス性のものと考えられるため「合胞体」の表現が妥当であり，脳炎についても「非化膿性」よりむしろ「壊死性」

の表現が組織像を反映するものとされた。感染は経気道によるものと推察され，脳炎や肺炎の発症にはハトサーコウイルスの関与も示唆された。本例はハトのヘルペスウイルス感染症としては国内初の発生例と考えられ，大脳における合胞体形成や壊死については海外の報告例にもなく，極めて稀な症例と思われた。

#### 謝辞

事例報告いただいた各県担当者各位およびご討議いただきました助言者の先生方，また提出標本についてご意見をお寄せいただきました布谷鉄夫（財）日本生物科学研究所長に深謝致します。（取りまとめ担当者：動物衛生研究所九州支所臨床病理研究室 佐藤真澄，田中省吾）