

第1回および第2回東北病理談話会症例の紹介

三上 修¹⁾, 小川秀治²⁾, 高橋真紀³⁾, 水戸部俊治⁴⁾, 稲見健司⁵⁾

(平成21年8月5日 受付)

Proceedings of the 1st and 2nd Tohoku Veterinary Pathology Seminar

Osamu MIKAMI¹⁾, Shuji OGAWA²⁾, Maki TAKAHASHI³⁾, Shunji MITOBE⁴⁾ & Kenji INAMI⁵⁾

東北病理談話会は、家畜疾病の診断に関する知識・技術の向上を図るとともに、東北各県の現場で問題となっている疾病や、問題となりつつある疾病についての情報交換を目的とした勉強会として、2008年より新たにスタートした。毎年9月に東北支所で行われている東北病理標本検討会は、東北6県の家畜保健衛生所病理担当者の研修を目的としたクローズドな会であるが、本談話会はオープンな勉強会として、家保の方だけでなく大学や食肉衛生検査所などからもご参加いただいている。内容は講演と標本交見会の2本立てで、6月と12月の年2回開催している。

第1回東北病理談話会は2008年6月20日に七戸町商工会館で22名が参加して開催された。当所安全性研究チームの宮崎茂チーム長による「輸入ストローによるエンドファイト中毒に関する最近の知見-黒毛和種に対するロリトレムBの安全基準値の設定-」、ウイルス病研究チームの山田学主任研究員による「豚エンテロウイルス性脳脊髄炎」の病理」の講演に引き続き、秋田県中央家畜保健衛生所の小川秀治先生に「黒毛和種子牛における *Scopulariopsis brevicaulis* による過角化性皮膚炎」、岩手県中央家畜保健衛生所の高橋真紀先生に「牛の甲状腺C細胞癌」について発表していただき、組織診断・疾病診断等について討論を行った。

- 1) 三上 修 (Osamu MIKAMI) * : 動物衛生研究所 東北支所, 〒039-2586 青森県上北郡七戸町字海内31
- 2) 小川秀治 (Shuji OGAWA) : 秋田県中央家畜保健衛生所, 〒011-0901 秋田市寺内蛭根1丁目15-5
- 3) 高橋真紀 (Maki TAKAHASHI) : 岩手県中央家畜保健衛生所, 〒020-0173 岩手郡滝沢村滝沢字砂込390-5
- 4) 水戸部俊治 (Shunji MITOBE) : 山形県中央家畜保健衛生所, 〒990-2161 山形市大字漆山736
- 5) 稲見健司 (Kenji INAMI) : 福島県中央家畜保健衛生所, 〒960-8041 郡山市富田町字満水田2番
(現: 福島県北家畜保健衛生所)

* Corresponding author:

Tohoku Research Station,
National Institute of Animal Health,
31 Uminai, Shichinohe, Aomori,
039-2586 JAPAN.
Tel: +81-176-62-5373 Fax: +81-176-62-5117
E-mail: mikami@affrc.go.jp

第2回東北病理談話会は2008年12月5日に七戸町商工会館で21名が参加して開催され、当所ウイルス病研究チームの中村菊保上席研究員に「鳥インフルエンザおよびニューカッスル病の病理」、細菌・寄生虫病研究チームの大崎慎人主任研究員に「豚および人における *Streptococcus suis* 感染症」について講演いただいた。交見会では、山形県中央家畜保健衛生所の水戸部俊治先生に「豚の *Lawsonia intracellularis* による増殖性出血性空腸炎」、福島県中央家畜保健衛生所の稲見健司先生に「豚の *Lawsonia intracellularis* による壊死性空腸炎」について発表していただき、質疑・討論を行った。

本稿では、2008年の東北病理談話会で発表された4題の症例について紹介する。

黒毛和種子牛における *Scopulariopsis brevicaulis* による過角化性皮膚炎

小川秀治 (秋田県中央家畜保健衛生所)

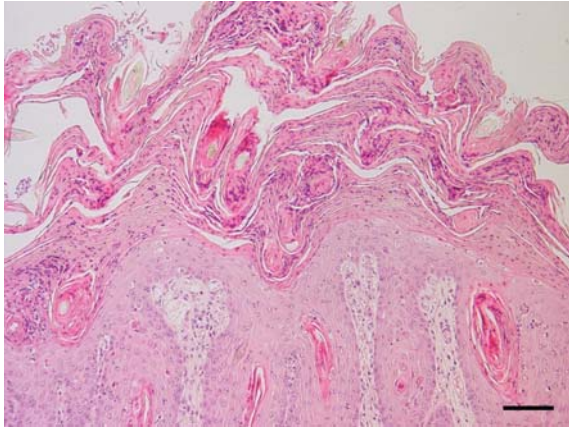


写真1. 表皮の錯角化を伴った顕著な過角化による肥厚。HE染色, Bar=100 μm。

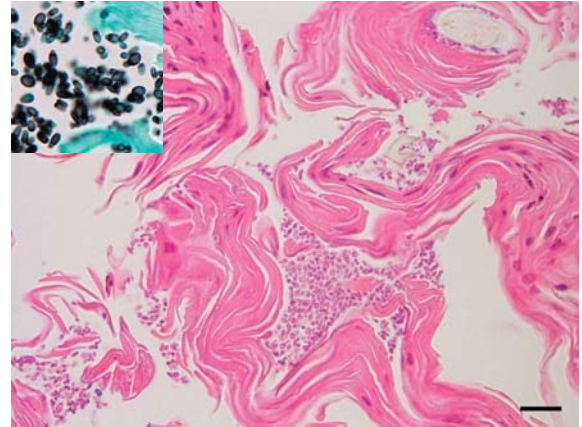


写真2. 表皮角質層に認められた真菌。HE染色, Bar=20 μm。挿入図: 同, グロコット染色。

症例: 牛 (黒毛和種), 6カ月齢, 雌, 鑑定殺。

発生状況と臨床所見: 2006年県内の繁殖農場で飼育されていた4カ月齢の黒毛和種子牛が突然下痢, 元気消失, 食欲不振および発熱 (39.4°C) を呈し, 過角化結節が頭部, 臀部および腋窩皮膚に認められた。6カ月齢時では過角化形成が全身性に進行し, 衰弱が著しくなったため安楽殺後, 病性鑑定を実施した。

剖検所見: 痂皮形成を伴う皮膚の結節が全身にみられ, 特に四肢と頭部に顕著であった。右後肢に筋肉水腫と硬化がみられ, 肺右前葉に肝変化した化膿性病変が認められた。また, 耳下腺, 膝窩および気管支リンパ節の腫大がみられた。その他の臓器に著変はみられなかった。

組織所見: 皮膚病変は, 表皮の角質層における顕著な過角化と錯角化を伴う肥厚がみられ, それらを覆う痂皮や多数のPAS陽性真菌および中等度のグラム陽性菌が認められた (写真1)。角質層と毛包には菌糸成分が乏しく, レモン状の真菌胞子が多数観察された (写真2)。真皮では水腫, 多数のリンパ球および形質細胞の浸潤が認められた。肺では, グラム陽性球菌を伴う重度の化膿性気管支肺炎がみられた。*Arcanobacterium pyogenes* 抗体 (動衛研) を用いた免疫組織化学的染色では, 肺の化膿性病変

に陽性反応が認められた。その他の臓器では間質性腎炎, 軽度の非化膿性心筋炎および右後肢に壊死性筋炎がみられた。

病原/生化学的検査: 皮膚から *Scopulariopsis brevicaulis* が分離された。細菌検査では皮膚から *Staphylococcus* spp., 肺から *A. pyogenes* が分離された。ウイルス検査ではウイルス分離は陰性で, 皮膚乳剤のPCR検査では parapoxvirus および牛ウイルス性下痢ウイルス遺伝子は検出されず, 牛白血病ウイルス抗体も陰性であった。血液生化学的検査では白血球数およびHt値は正常であったが, 百分比で好中球66%および赤血球数 $14.5 \times 10^6 / \mu\text{l}$ と高値を示し, AST: 1,234 U/L, CPK: 6,780 IU, NEFA: 1,625 $\mu\text{Eq/l}$, TB: 1.9 mg/dl, GLU: 63 mg/dl, IP: 7.2 mg/dlの上昇もみられた。

診断と討議: 本症例は, 真菌学的ならびに組織学的所見より *S. brevicaulis* による全身性過角化症と診断された。*Staphylococcus* spp. は皮膚病変の一部にしか認めず, 皮膚の過形成には関与していなかった。*S. brevicaulis* の感染源および感染経路は不明であったが, 敷料または飼料を汚染した真菌が擦過傷から感染したと推察された。

(東北病理談話会 症例番号1)

高齢雄牛の甲状腺C細胞癌

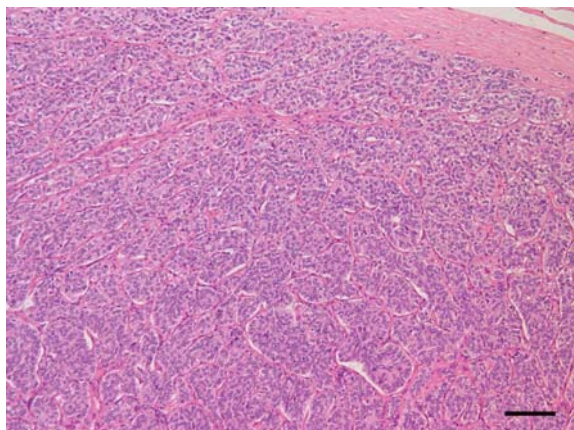


写真1. 甲状腺における腫瘍細胞の充実性増殖。HE染色，Bar=100 μm。

症例：牛（黒毛和種），20歳，雄。

発生状況と臨床所見：当該牛は2003年1月から1年間の病期を経て斃死した。すなわち，罹病期間に体重は進行性に減少し，右側足根下腿関節および左側前腕手根関節が腫脹して起立が困難となった。同年11月に起立不能となり，12月に斃死した。当該牛には斃死前の8年間にわたり，推奨量の1.8倍（日量 64.5 ± 12.6 g）のカルシウムが給与され，同5年間はビタミンD3（日量12万国際単位）も添加されていた。

剖検所見：甲状腺，副腎髄質および下垂体に結節が形成されていた。甲状腺の重量は109 gであり，そのほぼ全域が多数の直径5～20 mmの褐色結節により置換されていた。前および中深頸リンパ節は腫大し，肺に褐色結節が散在していた。左側副腎髄質に直径8 mmの黄赤色結節，下垂体前葉末端部に直径7 mmの黄褐色結節がそれぞれ認められた。その他，慢性関節周囲炎が観察された。

組織所見：甲状腺の多発性の結節は周囲の正常組織と明瞭な境界を有し，部分的に厚い結合組織により被われていた。多くの結節は多角形ないし紡錘形で細胞質に乏しく，弱好酸性を示す腫瘍細胞が密に配列し，腫瘍細胞塊は薄い結合組織により細分されていた（写真1，2）。腫瘍細胞の核は卵円形ないし楕円形で，均一なクロマチン分布を示し，1～2個の核小体を有していた（写真2）。分裂像はまれであった。一部の結節では腫瘍細胞がより疎な配列を示し，腫瘍細胞は立方状ないし柱状で，豊富な細胞質は弱好酸性顆粒状を，核は球形ないし卵円形を示した。また，C細胞の過形

高橋真紀（岩手県中央家畜保健衛生所）

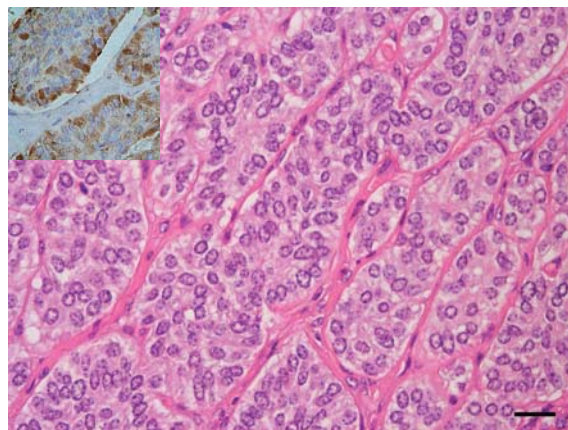


写真2. 腫瘍細胞は結合組織で仕切られ胞巣状に増殖。HE染色，Bar=20 μm。挿入図：腫瘍細胞はカルシトニンに対する免疫染色で陽性。

成巣が残存した正常な甲状腺組織内に多発していた。甲状腺と同様の組織像を示す腫瘍が頸部リンパ節および肺にみられた。抗カルシトニン抗体（Dako）を用いた免疫組織化学的染色では，甲状腺，頸部リンパ節および肺の腫瘍細胞ならびに正常部甲状腺のC細胞の細胞質内で陽性反応が認められた（写真2）。また，アミロイドが甲状腺の正常部の間質および全身諸組織の小血管壁に沈着していた。抗AAアミロイド抗体（Kyowa）を用いた免疫染色では，陽性抗原は甲状腺の正常な組織の間質にみられ，腫瘍内には観察されなかった。副腎髄質の腫瘍細胞は紡錘形で，Grimelius法で陽性を示した。下垂体前葉の腫瘍細胞は立方状ないし多角形で，細胞質内にaldehyde-thionine-PAS-orange G染色で陽性を示す顆粒は存在せず，免疫染色で抗副腎皮質刺激ホルモン抗体（Advance Biofacture）に対する陽性反応は検出されなかった。

生化学的検査：血清カルシウム濃度は斃死11カ月前の9.3 mg/dlから，斃死1カ月前の8.0 mg/dlに低下した。

診断と討議：組織診断名は高齢雄牛の甲状腺C細胞癌，疾病診断名は高齢雄牛に併発した甲状腺C細胞癌，クローム親和性細胞腫および下垂体嫌色素性腺腫とされた。甲状腺のC細胞癌では腫瘍内にしばしばアミロイドの沈着が認められるが，由来はカルシトニン前駆体と考えられている。本症例でみられたアミロイドはAAアミロイドであり，腫瘍内では認められず甲状腺の正常部および全身性に沈着が認められたことから，慢性関節炎に続発したものであると考えられた。

（東北病理談話会 症例番号2）

豚の *Lawsonia intracellularis* による増殖性出血性空腸炎

水戸部俊治 (山形県中央家畜保健衛生所)

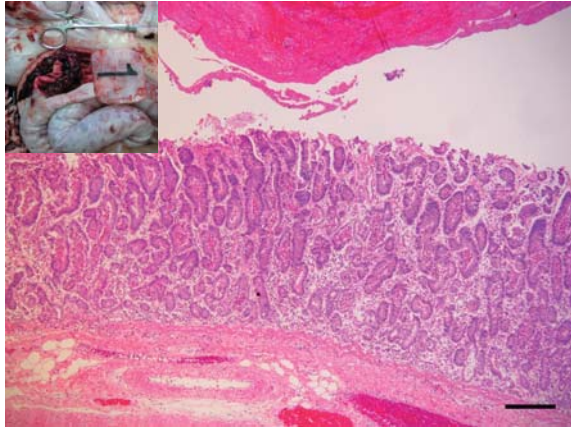


写真 1. 空腸陰窩上皮の過形成。内腔には血液凝固物がみられる。HE 染色, Bar=200 μm。挿入図: 腸管内にみられた血液凝固物。

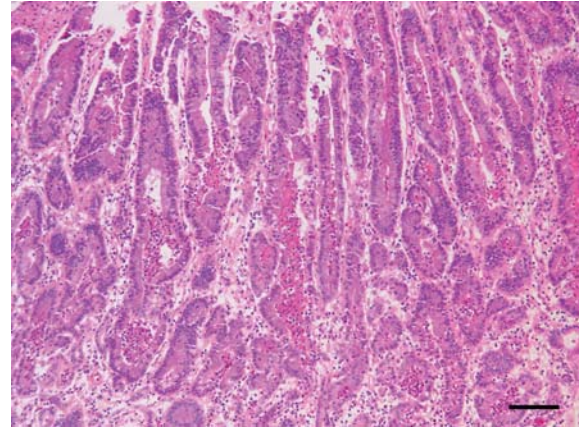


写真 2. 空腸陰窩上皮の過形成および陰窩膿瘍。HE 染色, Bar=100 μm。

症 例: 豚 (LD), 1 歳 5 カ月齢, 雌。

発生状況と臨床所見: 2008 年 8 月下旬より繁殖舎で血様タール便を呈する母豚が散見されるようになった。9 月中旬まで繁殖豚 500 頭中約 80 頭が同症状を呈するようになり, うち 11 頭が斃死した。発症豚は貧血により体表が白色化し, 腹痛から背を丸める個体も見られた。斃死した 4 頭について病性鑑定を実施した。

剖検所見: 空腸から結腸および盲腸にかけて広範囲に出血がみられた。内腔には血液凝固物が充満し偽膜を形成していた (写真 1)。肝臓は貧血により退色し淡褐色を呈した。その他の臓器に著変は認められなかった。

組織所見: 空腸では陰窩が伸長, 蛇行し不整形に増殖していた (写真 1)。陰窩腔内には好中球・細胞退廃物が貯留した陰窩膿瘍が多数みられた (写真 2)。杯細胞は顕著に減少し, 陰窩上皮細胞の重層化がみられた。粘膜固有層および下組織ではリンパ球, マクロファージおよび好酸球の浸潤が認められた。腸管内腔には赤血球, 線維素および細菌塊を混じる凝固物が認められた。Warthin-Starry 染色で

は陰窩上皮細胞の内腔側細胞質に湾曲した小桿菌が多数認められた。抗 *Lawsonia intracellularis* 抗体 (Bio-X Diagnostics) を用いた免疫組織化学的染色では, 陰窩上皮細胞の細胞質, 陰窩膿瘍内あるいは粘膜固有層に浸潤するマクロファージの細胞質に, 陽性抗原が点状またはコンマ状に認められた。回腸でも空腸と同様の所見であったが, 粘膜固有層の炎症反応はより強くみられた。結腸では陰窩の粘液分泌亢進が認められた。

病原学的検査: 小腸粘膜の PCR 検査で *L. intracellularis* 特異遺伝子陽性, *Brachyspira hyodysenteriae* 陰性であった。その他の臓器の細菌分離結果は陰性であった。

診断と討議: 組織診断名は豚の *L. intracellularis* による増殖性出血性空腸炎, 疾病診断名は豚の増殖性出血性腸炎とされた。疾病の発生と拡大の原因として, 発生農場は高い衛生水準が保たれており, 繁殖豚が *L. intracellularis* に対する抗体を充分有していなかったことなどが考えられた。

(東北病理談話会 症例番号 3)

豚の *Lawsonia intracellularis* による壊死性空腸炎

稲見健司（福島県中家畜保健衛生所）

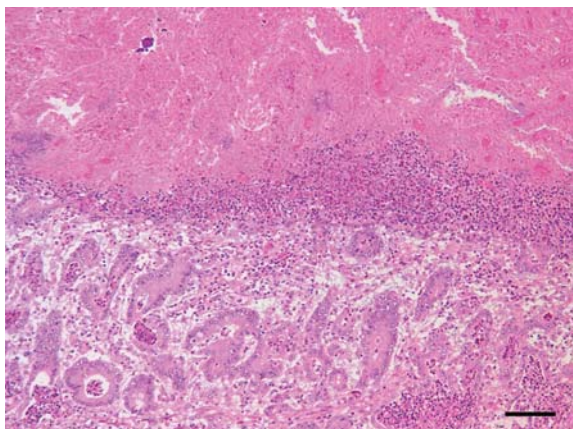


写真1. 空腸粘膜の壊死と陰窩上皮の過形成。境界部に分界線がみられる。HE染色, Bar=100 μm。

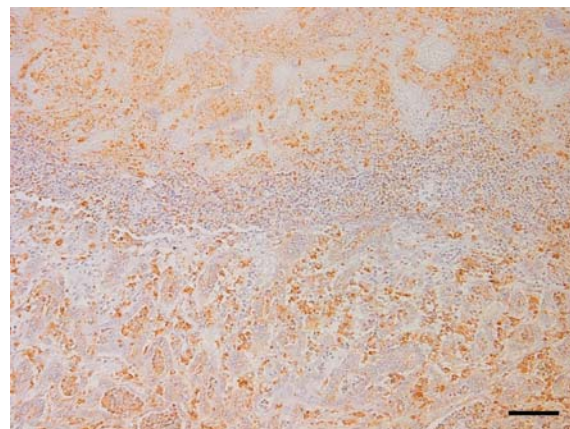


写真2. 空腸の *L. intracellularis* に対する免疫染色では、壊死部、陰窩上皮および浸潤細胞に多数の陽性反応がみられる。Bar=100 μm。

症例：豚 (LW), 100日齢, 性別不明。

発生状況と臨床所見：繁殖母豚90頭の一貫経営農家において、呼吸器症状や軟便を呈して斃死する肥育豚が散見された。当該豚は上述の症状は認めなかったが、元気消失・横臥しており、病性鑑定施設への搬送中に斃死した。同農場では1年ほど前に、浮腫病による離乳子豚の突然死が多発したが、対策を講じて以降は沈静化していた。

剖検所見：空腸遠位部から回腸にかけて、腸管がゴムホース状に腫大していた。腸管壁は著しく肥厚しており、粘膜面は皺壁状で、偽膜の付着が認められた。また、胃粘膜のびらんと肺の充・うっ血がみられた。その他の臓器に著変は認められなかった。

組織所見：空腸遠位部から回盲部では粘膜表層から中層が壊死しており、境界部は好中球や変性細胞が分界線を形成していた (写真1)。陰窩は不整形を呈し、上皮細胞は腺腫様に過形成し、拡張した陰窩内には好中球や細胞退廃物を容れていた。粘膜固有層および下組織にはマクロファージや好中球など炎症細胞の軽～中等度浸潤が認められ、血栓も散見された。リンパ小節ではリンパ球が減少し、多核巨細胞の浸潤や陰窩ヘルニアがしばしば認められた。Warthin-Starry染色では陰窩上皮細胞内に湾曲した小桿菌が多数観察された。抗 *Lawsonia intracellularis* 抗体 (Bio-X Diagnostics) を用いた

免疫組織化学的染色では、空腸から回盲部にかけて陰窩上皮、浸潤マクロファージおよび粘膜の壊死部に多数の陽性反応が認められた (写真2)。腎臓では間質にリンパ球およびマクロファージの浸潤巣が散在し、まれに多核巨細胞を伴っていた。胃では粘膜面にびらん形成、リンパ組織ではリンパ球の減少がみられた。また、大脳に軽度の非化膿性髄膜炎および囲管性細胞浸潤が認められた。抗 PCV2 ウサギ血清 (動衛研) を用いた免疫染色では、腎臓尿管上皮細胞、回腸パイエル板、扁桃およびリンパ節の MPS 細胞に軽度の陽性反応が認められた。

病原学的検査：細菌検査では、腸内容から志賀毒素産生性大腸菌 (Stx2, F18ab 陽性) が 8.7×10^7 CFU/g 分離され、PCR 検査で *L. intracellularis* の特異遺伝子が認められた。ウイルス検査では、扁桃、脾臓および肺の PCR 検査で、PCV2 の特異遺伝子が認められた。豚コレラの FA およびウイルス分離は陰性であった。

診断と討議：組織診断名は豚の *L. intracellularis* による壊死性空腸炎、疾病診断名は豚の増殖性腸炎とされた。本症例では腸粘膜の広範な壊死が認められ、血栓が散見されたことから、病変形成には *L. intracellularis* だけでなく大腸菌など他の細菌も関与していた可能性が考えられた。

(東北病理談話会 症例番号4)