

東北病理標本検討会（福島県－2015）における事例

東北各県病理担当者¹⁾，農研機構 動物衛生研究部門²⁾

(平成 28 年 10 月 11 日 受付)

Proceedings of the seminar on histopathological diagnosis held in Tohoku District, 2015

Prefectural Veterinary Pathologists in Tohoku district¹⁾, National Institute of Animal Health, NARO²⁾

2015 年 9 月 10 日～11 日に第 34 回東北病理標本検討会が福島県郡山市の清稜山倶楽部で開催された（幹事：福島県中家畜保健衛生所）。東北 6 県の家畜保健衛生所病性鑑定担当者，本所病態研究領域（病理）播谷亮上席研究員，木村久美子主任研究員，生澤充隆研究員，企画管理部三上修企画チーム長および病理部門研修生など 21 名が参加し，以下の 8 事例について検討がなされた。

- 1) 水島 亮 (Ryo MIZUSHIMA)：青森県東青地域県民局地域農林水産部 青森家畜保健衛生所，〒030-0134 青森市大字合子沢字松森 395-26
菅野 宏 (Hiroshi KANNO)：秋田県中央家畜保健衛生所，〒011-0904 秋田市寺内蛭根 1 丁目 15-5
小笠原房恵 (Fusae OGASAWARA)：岩手県中央家畜保健衛生所，〒020-0605 滝沢市砂込 390-5
熊谷芳浩 (Yoshihiro KUMAGAI)，竹下愛子 (Aiko TAKESHITA)：岩手県南家畜保健衛生所，〒023-0003 奥州市水沢区佐倉河字東館 41-1
曾地雄一郎 (Yuichiro SOCHI)：宮城県仙台家畜保健衛生所，〒983-0832 仙台市宮城野区安養寺 3-11-22
水戸部俊治 (Shunji MITOBE)：山形県中央家畜保健衛生所，〒990-2161 山形市大字漆山 736
稲見健司 (Kenji INAMI)：福島県中家畜保健衛生所，〒963-8041 郡山市富田町字満水田 2 番地
- 2) 三上 修 (Osamu MIKAMI)*，生澤充隆 (Mitsutaka IKEZAWA)：農研機構 動物衛生研究部門，〒305-0856 茨城県つくば市観音台 3-1-5

* Corresponding author; Mailing address: National Institute of Animal Health, NARO 3-1-5 Kannondai, Tsukuba, Ibaraki, 305-0856 JAPAN.
Tel: +81-29-838-7781
FAX: +81-29-838-7880
E-mail: mikami@affrc.go.jp

1. 子牛の肋骨骨膜におけるびまん性大細胞型 B 細胞性リンパ腫

提出者：熊谷芳浩（岩手県）

提出標本：牛の肋骨

病歴：牛（ホルスタイン種），3 カ月齢，雌。ホルスタイン種 200 頭を飼養する酪農場において，2015 年 3 月 2 日生まれの子牛が，6 月 12 日から起立不能，可視粘膜蒼白を示した。輸血と抗生剤治療するも改善せず，6 月 22 日の血液検査では，RBC：237×10⁴/μL，WBC：146×10²/μL，Ht：8.8%であり，重度の貧血が認められた。症状の改善がみられず，6 月 24 日に病性鑑定を実施した。当該牛は分娩後母牛の初乳を給与されていた。

剖検所見：左右第 1～11 肋骨遠位部が胸腔側へ紡錘状に膨隆していた。膨隆部は骨膜に連続した線維性被膜で覆われた白色髄様の組織で，断面は膨隆し，一部に出血を認めた。膨隆部と肋骨の境界は明瞭であった。縦隔リンパ節，内側腸骨リンパ節で腫大がみられたが，他のリンパ節に腫大はみられなかった。小脳部硬膜は肥厚して暗赤色髄様を示し，腎臓では白色巣が散在した。頭部と眼球周囲皮膚に脱毛と白色痂皮がみられた。

組織所見：肋骨膨隆部では，骨膜にリンパ球様腫瘍細胞がびまん性に増殖し，starry sky 像が多数みられた（図 1A, B）。肋骨海綿状骨と膨隆部の間には一部に出血がみられた。腫瘍細胞の核は，大型類円形でクロマチンに乏しく淡明であり，有糸分裂像が多数観察された。核の中央に 1～2 個の明瞭な核小体を有する腫瘍細胞と数個の核小体が核縁に分布している腫瘍細胞が混在していた。肋骨海綿状骨内では，膨隆部付近の一部に同様の腫瘍細胞が浸潤し，他は赤芽球，骨髓芽球および巨核球が

観察された。リンパ球様腫瘍細胞の浸潤・増殖は，縦隔リンパ節，内側腸骨リンパ節，脳硬膜，クモ膜下腔，脊髄硬膜および腎臓でも認められた。CD3（ウサギポリクローナル抗体，Dako）およびCD79 α （JCB117，Dako）の免疫組織化学的染色では，腫瘍細胞の反応が弱く判定は困難であった。頭部の痂皮部では，表皮の過形成，毛包内にリンパ球浸潤と多数の胞子がみられた。

血液検査：剖検前に採血した血液では，RBC：221×10⁴/ μ L，WBC：228×10²/ μ L，Ht：8.9%，LDH：1,541 IU/L。リンパ球数は16,416/ μ L（72%）であり，そのうち異型リンパ球数は3,192/ μ L（14%）であった。

病原検査：当該牛および母牛は，牛白血病ウイルス（BLV）ELISA 抗体陽性を示した。剖検時に得た血液，肝臓，腎臓，脾臓および肋骨部腫瘤から，BLV 遺伝子は検出されなかった。

フローサイトメトリー検査：肋骨膨隆部ではB細胞マーカーであるCD79 α 分子の発現が77.9%と強く認められ，B細胞の分化過程でみられる他の表面分子（CD5，IgM）は発現していなかった。

対策とその後の状況：同居牛に異常は認められず，対策は実施していない。

診断と討議：組織診断名は子牛の肋骨骨膜におけるびまん性大細胞型B細胞性リンパ腫，疾病診断名は散発性牛白血病とされた。組織診断名は，リンパ腫のWHO分類とフローサイトメトリーの結果に基づいて診断された。免疫染色の反応が弱い原因の一つとして脱灰の影響が考えられた。腫瘍の分布が特徴的で左右第1～11肋骨遠位部が数珠状に膨隆していたことから，娩出前の胎子期から腫瘍形成がおこっていた可能性が考えられた。

2. 鶏の伝染性気管支炎ウイルス（IBV）による気管粘膜の壊死および過形成のみられた気管炎

提出者：菅野 宏（秋田県）

提出標本：鶏の気管

病歴：鶏（肉用種），15日齢，性別不明。2015年5月，約350羽を飼養する肉用および採卵鶏農家から，7日齢の肉用鶏が開口呼吸を示すとの通報を受け現地家保が立入検査を行い，症状を示す4羽について病性鑑定を実施した。提出標本はそのうちの1羽の気管である。

剖検所見：臓器等に異常所見はみられず，鑑定殺した他の3例も同様であった。

組織所見：気管は内腔に多量の血液がみられ，残渣物やグラム陰性の短桿菌が混在していた。粘膜上皮細胞の多くは線毛を失い，過形成や空胞化，一部では壊死を呈

し，剥離した上皮細胞も散見された（図2）。粘膜固有層では偽好酸球および形質細胞が浸潤し，水腫性であった。抗IBVマウス抗体（HyTest）を用いた免疫組織化学的染色で，粘膜上皮細胞の細胞質に陽性反応が認められた。気管の周囲組織では偽好酸球を主とした炎症性細胞の浸潤がみられ，同部にグラム陰性の短桿菌がみられた。その他，空腸に連続して卵黄囊の遺残がみられ，同部にグラム陰性の短桿菌による肉芽腫性炎が，また同部の炎症の波及によると考えられる脾臓，腎臓，心臓，肺および消化管の化膿性被膜炎あるいは漿膜炎が認められた。脾臓では白脾髄にグラム陰性の短桿菌が確認され，同部では細網細胞の腫大および増数と線維素の析出がみられた。

病原検査：ウイルス検査で，全例の気管および肺からIBVの特異遺伝子が検出された。遺伝子型別ではJP-I型であったが，既知のウイルスとは相同性が完全に一致しないウイルスであった。細菌検査および生化学検査は実施していない。高病原性鳥インフルエンザ簡易検査は陰性であった。

対策とその後の状況：発生農場に対してワクチンプログラムを指導し，これまで接種していたND・IB（IBはON株，Gray遺伝子型）に加え，新たにJP-I型に属するウイルスに対応するIBワクチンを1～4日齢，25日齢および60日齢時に各1回の計3回，追加投与するプログラムに変更した。その後は当該疾病の関与を示唆する臨床所見および斃死例の増加等は見られていない。

診断と討議：組織診断名は鶏のIBVによる気管粘膜の壊死および過形成のみられた気管炎，疾病診断名は伝染性気管支炎，グラム陰性短桿菌による卵黄囊感染症とされた。複数の器官でみられたグラム陰性の短桿菌については，細菌学的検査が行われていなかったことから，菌名の確定には至らなかった。

3. 牛の腰髄における重複脊髄

提出者：水戸部俊治（山形県）

提出標本：牛の腰髄

病歴：牛（黒毛和種），2日齢，雌。肉用繁殖牛7頭を飼養する農場において，当該牛は生後より起立困難で，介助し起立を試みるとうさぎ跳び型跛行を呈したため，予後不良として病性鑑定に供された。母牛は8産目で，過去に異常産の発生はなく，同居牛にも異常は認められなかった。

剖検所見：尾は短く，右側に湾曲していた。脊髄は第12胸椎から分岐が始まり，第13胸椎では2つに完全分

岐していた。腰髄途中まで完全分岐が続き、その後方から再び不完全な癒合が見られた。脊髄が分岐していた部位の脊柱管は拡張していた。その他の臓器に著変は認められなかった。

組織所見：脊髄が分岐する前方では中心管が高度に拡張し、上衣細胞のほとんどが脱落していた。完全に二分した脊髄では、それぞれほぼ正常な組織構造であったが、片側の中心管の拡張が見られ、上衣細胞の一部脱落が認められた。腰髄の後半は癒合して重複脊髄となり、内側腹角が連絡していた（図3）。同部の腹正中裂は、癒合部に1カ所、重複した脊髄に1カ所ずつ、合計3カ所に認められた。その他の組織に著変は認められなかった。

病原検査：実施していない。

対策とその後の状況：特に対策は実施していないが、同居牛で同様の症例は認められていない。

診断と討議：組織診断名は牛の腰髄における重複脊髄、疾病診断名は牛の重複脊髄症とされた。討議では、重複脊髄症の報告数は少ないが、報告されない症例もあり、黒毛和種については全国的に発生が散見されるとの意見があった。

4. 牛の乳頭糞線虫による蹄冠部皮膚の好酸球性肉芽腫性皮膚炎

提出者：小笠原房恵（岩手県）

提出標本：牛の皮膚

病歴：牛（ホルスタイン種）、3カ月齢、雌。ホルスタイン種230頭を飼養する酪農場において、2014年8月11日から18日にかけて、同一牛房に飼養されていた3～4カ月齢の育成牛5頭が苦悶、眼結膜の充血および軟便または血便を呈し、1日の経過で斃死した。2～4カ月齢の同居牛数頭が肢を舐める、こすり合わせる等の痒覚行動を示し、蹄冠部に痂皮を形成していた。当該農場では、牛舎内の敷料としておがくずが使用され、ワクチン接種および駆虫は実施されていなかった。8月18日、斃死した3頭が剖検に供された。提出症例は、そのうちの1頭である。

剖検所見：右前および後肢の蹄冠部と蹄球周囲の皮膚に痂皮が認められた。肺のうっ血・水腫および小腸粘膜の充・うっ血がみられた。

組織所見：蹄冠部皮膚にびらんがみられ、表皮には好中球を主体とする炎症細胞が浸潤し、痂皮が形成されていた。真皮および一部の毛包に好酸球、マクロファージ、形質細胞および多核巨細胞からなる小型の肉芽腫が多数形成され、しばしば細長い子虫を伴っていた（図4）。

真皮深層の血管周囲に好酸球および形質細胞が浸潤していた。小腸は陰窩が過形成し、陰窩および絨毛間に少数の虫体および多数の含子虫卵がみられた。また、小腸から結腸の粘膜にコクシジウム寄生が認められた。肺は、胸膜、小葉間結合組織、ならびに細気管支および血管周囲に好酸球が浸潤し、細気管支周囲にリンパ濾胞が観察された。

病原検査：当該牛の直腸便から乳頭糞線虫卵41,200 EPGおよびコクシジウムオーシスト5,000 OPGが検出された。同居牛15頭中2頭において、直腸便から多数の乳頭糞線虫卵（36,800および3,200 EPG）が検出され、血清CPKの高値（1,542および2,674 IU/L）が認められた。

対策とその後の状況：牛体内の乳頭糞線虫の駆虫および牛舎環境中の感染子虫の駆虫を目的に、育成牛へイベルメクチン製剤の投与、3日ごとの敷料交換および石灰等による牛房の消毒を実施した。その後、本症の発生はみられない。

診断と討議：組織診断名は牛の乳頭糞線虫による蹄冠部皮膚の好酸球性肉芽腫性皮膚炎、疾病診断名は突然死型乳頭糞線虫症とされた。東北地域における本病の発生は稀であるが、本病は子牛の突然死を特徴とすることから、他の伝染性疾病診断時に考慮すべき症例と考えられた。

5. 牛の皮膚のメラノサイトーマ

提出者：稲見健司（福島県）

提出標本：牛の皮膚

病歴：牛（黒毛和種）、2カ月齢、雌。肉用繁殖牛23頭を飼養する農場において、2015年3月19日に本症例の子牛が出生した。発育は良好であったが、3月26日に右後肢脛部内側皮膚に存在するピンポン玉大腫瘤を発見し、経過観察となった。同年6月3日に腫瘤が手拳大となったため膿瘍を疑い切開したところ、腫瘤内は黒色充実性で、体側との境界は明瞭であったため腫瘤を全部摘出した。なお、同様の症状を呈する牛は他に認められなかった。

剖検所見：腫瘤表面の一部で痂皮や膿汁が認められ、断面は弾力のある黒色ゼリー状であった。腫瘤と体側の境界部は正常と思われる皮下組織が認められた。

組織所見：腫瘤の真皮には、細胞質内に多数の黒色顆粒を含有する類円形から多角形の大型細胞が密に増殖していた（図5）。核は円形でほぼ均一な大きさで、核分裂像は認められなかった。黒色顆粒は過マンガン酸カリウム・シュウ酸法による漂白で脱色された。この細

胞は圧排性に増殖していたが境界は明瞭で、体側の皮下織や血管への浸潤は認められなかった。Ki-67 (MIB-1, Dako) を用いた免疫組織化学的染色では、この細胞に陽性反応が認められたのはごく少数であった。また、腫瘤の一部は表皮を欠き、広範囲の層状出血や重度の好中球浸潤、線維素の析出や細菌塊の散在が認められた。

病原検査：実施していない。

対策とその後の状況：全部摘出から6カ月後、腫瘤の再発やリンパ節の腫大は認められず、肥育素牛として出荷された。

診断と討議：組織診断名は牛の皮膚のメラノサイトーマ、疾病診断名は牛の脛部内側皮膚のメラノサイトーマとされた。メラノサイトの腫瘍はその組織像から予後を判断するのは困難であるため、腫瘍細胞の血管侵襲の有無が重要視されている。本症例では腫瘍細胞の血管侵襲が認められなかったことから、良性腫瘍と判断された。また、Ki-67 陽性を示す腫瘍細胞はごく少数であったことから、腫瘍細胞の増殖速度は遅いものと推察された。牛の黒色腫は多くが良性で、血管侵襲や摘出後の再発・転移はまれであるとのコメントがあった。

6. 豚の腸間膜リンパ節における豚サーコウイルス性封入体およびリンパ球減数

提出者：竹下愛子 (岩手県)

提出標本：豚の空腸腸間膜リンパ節

病歴：豚 (交雑種), 75 日齢, 去勢雄。母豚 230 頭を飼養する一貫経営農場で、4～5 年前から離乳後事故率が 3% から 5% に増加していた。離乳後に被毛粗剛、発育不良を示す子豚が増加したため、2015 年 4 月に 68～75 日齢の虚弱豚 3 頭, 93 日齢の死亡豚 1 頭について病性鑑定を実施した。提出症例は虚弱豚のうちの 1 頭である。母豚には豚流行性下痢および伝染性胃腸炎, 子豚には 1 週齢でマイコプラズマ, 離乳前に豚サーコウイルス 2 型 (PCV2), 80 日齢で豚丹毒のワクチンが接種されていた。

剖検所見：削瘦および被毛粗剛と、前肢・後肢および後頭部の皮膚に、直径 0.5～3 cm 大の赤褐色痂皮が散見された。また、肺の右後葉の一部に暗赤色肝変化が認められた。

組織所見：腸間膜リンパ節では、皮質でリンパ球の著しい減数と濾胞の萎縮がみられ、大小滴状を示す好塩基性細胞質内封入体がマクロファージや樹状細胞に観察された (図 6)。リンパ洞には好酸球の浸潤が認められた。空腸では、粘膜固有層のリンパ小節にリンパ球減数およ

び好塩基性細胞質内封入体がみられた。全身のリンパ節および扁桃でも同様の病変が認められた。抗 PCV2 家兔血清 (動衛研) を用いた免疫組織化学的染色では、封入体に一致して陽性反応が観察された。皮膚の痂皮部は、グラム陽性球菌塊と炎症細胞の退廃物を含む角化上皮が層状に堆積し、有棘細胞の増殖が認められた。肺では一部で細気管支から肺胞にかけて、好中球およびマクロファージを主体とする炎症細胞の浸潤が認められたが、小葉ごとに病変の程度は異なっていた。

病原検査：主要臓器の細菌学的検査では、細菌は分離されなかった。ウイルス学的検査では、扁桃の豚コレラウイルス抗原検査 (FA) は陰性であった。また、血清を用いたリアルタイム PCR 検査で PCV2 遺伝子が検出された。

対策とその後の状況：サーコウイルスワクチンの接種時期を 25 日齢から 15～20 日齢に早め、その後ワクチンの種類を変更した。2015 年 7 月には離乳後事故率が 5% から 3% に低下した。

診断と討議：組織診断名は豚の腸間膜リンパ節における豚サーコウイルス性封入体およびリンパ球減数、疾病診断名は豚サーコウイルス関連疾病 (離乳後多臓器性発育不良症候群) とされた。免疫組織化学的染色により全身のリンパ節等で抗原が認められたことから、感染極期と推察された。PCV ワクチン接種農場が増え、最近では典型的な PCV2 性封入体を認める症例は減少しているとの意見があった。

7. 牛の *Streptococcus gallolyticus* subsp. *gallolyticus* による化膿性髄膜脊髄炎

提出者：曾地雄一郎 (宮城県)

提出標本：牛の脊髄 (胸膨大部)

病歴：牛 (黒毛和種), 96 日齢, 雄。繁殖和牛 100 頭を飼養する黒毛和種繁殖農場で、2015 年 2 月 20 日、育成牛 1 頭が元気消失および呼吸促進を呈し、抗生剤や補液による治療を開始した。翌日以降、起立不能、遊泳運動、眼球回転等病状が悪化し、2 月 26 日に立入検査を行った。当該牛は起立不能および呼吸促進を呈しており、予後不良として病性鑑定を実施した。

剖検所見：大脳では広範な髄膜の混濁が認められ、脳溝に灰黄色線維素様物が附着していた。肺では一部暗赤色肝変化が認められた。

組織所見：脊髄胸膨大部では、クモ膜下腔に重度な線維素析出を伴った好中球浸潤が認められた (図 7A)。神経線維束の神経周膜内および周囲にも好中球およびマク

ロファージの浸潤が認められた。また、白質の軸索の膨化および消失がみられ、灰白質中心管付近には神経網の一部粗鬆化を伴った好中球およびマクロファージの浸潤が認められた（図 7B）。グラム染色では、病変部に一致してグラム陽性球菌の集塊が散見された。大脳、中脳および小脳では、クモ膜下腔に重度な線維素の析出および水腫を伴った好中球浸潤、実質小血管壁の変性・壊死および血管性細胞浸潤が認められた。腎臓では、一部の糸球体毛細血管内および尿細管内にグラム陽性球菌の栓塞が認められた。肺では、細気管支中心に壊死巣が多発し、周囲にマクロファージおよびリンパ球の浸潤と線維化が認められた。その他、脾臓の巣状壊死および全身リンパ節のリンパ球減数がみられた。

病原検査：細菌学的検査では、脳を含む全身諸臓器および血液から *Streptococcus gallolyticus* (API20 STREP, code : 5240573, ID : 98.9%) が分離され、亜種は subsp. *gallolyticus* と同定された。ウイルス学的検査では、牛伝染性鼻気管炎ウイルス、牛 RS ウイルス、牛パラインフルエンザ 3 型ウイルス、牛コロナウイルス、牛ウイルス性下痢ウイルスの遺伝子は検出されなかった。

血液・生化学的検査：血液検査では、WBC : 12,100/ μ l, RBC : 995×10^4 / μ l, Ht : 34.8% であった。血液塗抹像では、球菌が観察された。生化学的検査では、TP : 5.7 g/dL, Alb : 2.6 g/dL, BUN : 12.4 mg/dL, CRE : 0.6 mg/dL, GLU : 34 mg/dL, Tchol : 124 mg/dL, AST : 116 U/L, γ -GTP : 98 U/L, CK : 1,081 U/L, LDH : 1,188 U/L であった。

対策とその後の状況：本症例以外の同居牛に異常は認められず、続発はなかった。

診断と討議：組織診断名は牛の *Streptococcus gallolyticus* subsp. *gallolyticus* による化膿性髄膜脊髄炎、疾病診断名は牛のレンサ球菌 (*Streptococcus gallolyticus* subsp. *gallolyticus*) 症とされた。本分離菌による感染症は、旧菌名の *S. bovis* としての報告はあるが、*S. gallolyticus* subsp. *gallolyticus* の菌名での報告は稀である。今回、育成牛に発症した髄膜脳脊髄炎を伴った敗血症例として提出された。

8. 鶏の鶏アデノウイルス 1 型による好塩基性および好酸性核内封入体を伴う筋胃炎、肝臓における原因の特定に至らなかった肉芽腫反応を伴う多発性巣状壊死

提出者：水島 亮（青森県）

提出標本：鶏の筋胃、肝臓

病歴：肉用鶏（チャンキー）、約 15 日齢、性別不明。飼養管理者が親子で、隣接する A（導入 2 月 14 日）および B（導入 2 月 15 日）農場（両農場の往来はないが、管理棟は同じ）で、1 割程度において発育不良が認められたため、3 月 2 日に A 農場 15 羽、B 農場 10 羽の病性鑑定を実施した。提出症例は B 農場の 1 羽である。なお、両農場のロットは異なっており、同一ロットの他農場での発生は確認されていない。ワクチンは 10 日齢でニューカッスル病（ND）、伝染性気管支炎を実施している。

剖検所見：筋胃粘膜の黒色化、びらんおよび肥厚、肝臓において針頭から米粒大の白斑および軽度腫大が認められた。

組織所見：筋胃ではケラチノイド層の粗造化、粘膜固有層に偽好酸球、マクロファージおよびリンパ球の浸潤が認められ、腺上皮細胞はしばしば脱落・消失していた。残存する腺上皮細胞の核は腫大し、腺上皮細胞には多数の好塩基性 full 型および少数のハローを有する好酸性 Cowdry A 型核内封入体が認められた（図 8A）。脱落腺上皮細胞にも多数の封入体がみられた。筋層においては、軽度の筋線維の萎縮とリンパ球およびマクロファージの浸潤が認められた。肝臓では多発性巣状壊死が観察され、周辺部にはマクロファージや多核巨細胞の浸潤および膠原線維増生を伴っており、一部では偽好酸球の浸潤もみられた（図 8B）。グラム、PAS およびギムザ染色を実施したが、壊死巣に明瞭な病原体は認められなかった。その他、心外膜に軽度細胞浸潤がみられた。なお、ファブリキウス嚢は正常で、伝染性ファブリキウス嚢病を疑う所見は認められなかった。

病原検査：パラフィン切片（筋胃）を用いた PCR 検査において、B 農場全羽から鶏アデノウイルスの遺伝子を検出し、シーケンス解析の結果、鶏アデノウイルス 1 型と同定された。生材料（肝、脾、腎、心、肺および気管）を用いた鶏アデノウイルスの PCR 検査は、全検体陰性であった。なお、B 農場から ND ワクチン株が検出された。細菌学的検査では、主要臓器から細菌は分離されなかった。

対策とその後の状況：わずかに育成率の低下および出荷時体重の減少がみられたが、通常の消毒作業で、その後発生はない。

診断と討議：組織診断名は鶏のアデノウイルス 1 型による好塩基性および好酸性核内封入体を伴う筋胃炎、肝臓における原因の特定に至らなかった肉芽腫反応を伴う多発性巣状壊死、疾病診断名は鶏のアデノウイルス性筋胃びらん、肝臓における原因の特定に至らなかった肉芽

腫反応を伴う多発性巣状壊死とされた。筋胃病変は典型的なアデノウイルス性筋胃びらんであるが、肝臓の病変に関しては、アデノウイルスが関与している可能性は低

く、菌分離はされていないが、細菌による病変に類似しているとの意見があった。

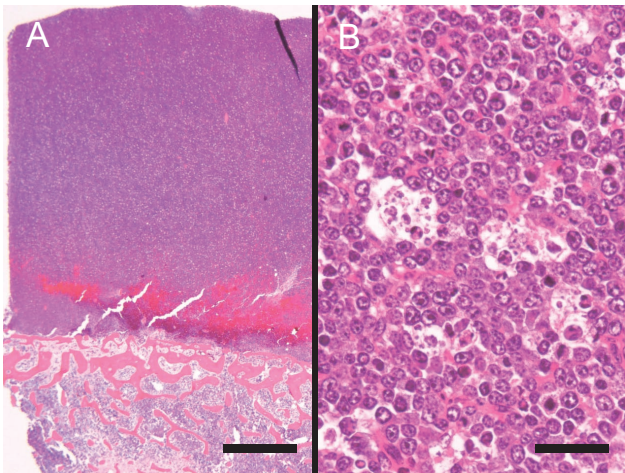


図 1A：子牛の肋骨骨髄におけるびまん性大細胞型 B 細胞性リンパ腫。HE 染色, Bar = 1,000 μm 。

図 1B：starry sky 像を伴う腫瘍細胞のびまん性増殖。HE 染色, Bar = 25 μm 。

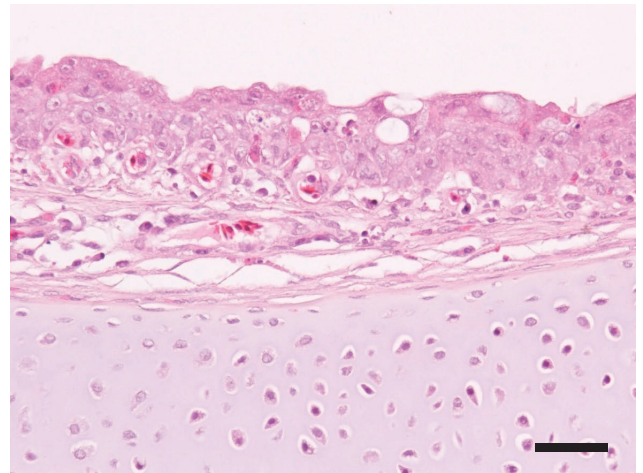


図 2：鶏の伝染性気管支炎ウイルスによる気管粘膜の壊死および過形成のみられた気管炎。粘膜上皮は線毛が消失している。HE 染色, Bar = 25 μm 。

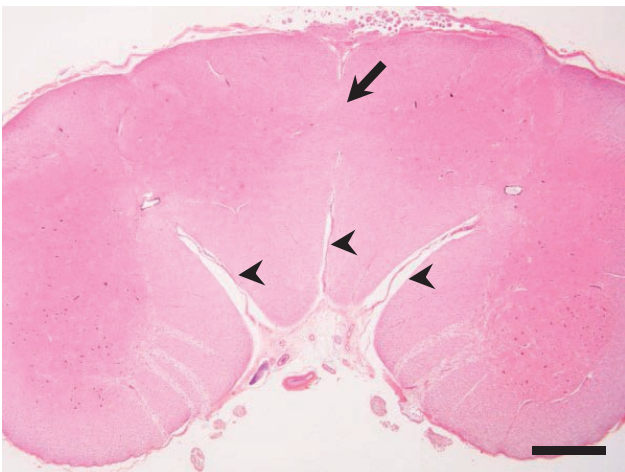


図 3：牛の腰髄における重複脊椎。腹角が連絡している (矢印)。矢頭は腹正中裂。HE 染色, Bar = 1,000 μm 。

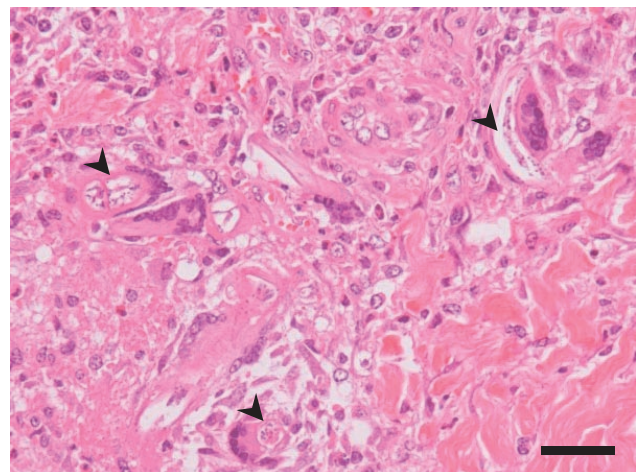


図 4：牛の乳頭糞線虫による蹄冠部皮膚の好酸球性肉芽腫性皮膚炎。矢頭は虫体。HE 染色, Bar = 25 μm 。

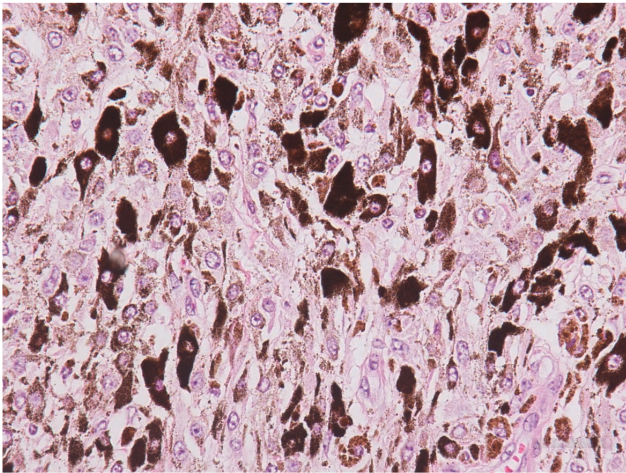


図5：牛の皮膚のメラノサイトーマ。腫瘍細胞は細胞質内に多数の黒色顆粒を有する。HE 染色, Bar = 25 μ m。

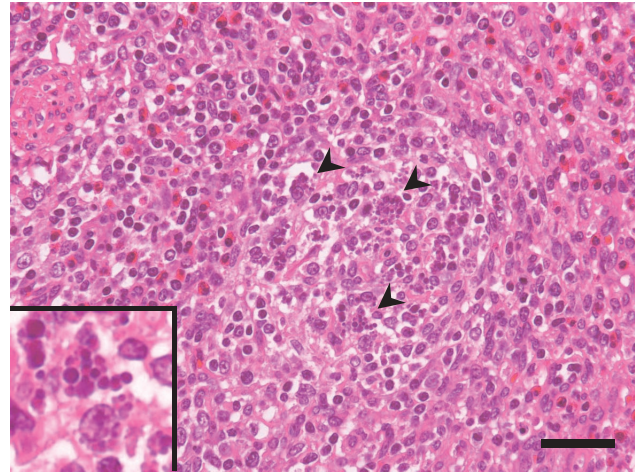


図6：豚の腸間膜リンパ節における豚サーコウイルス性封入体およびリンパ球減数。矢頭・インセットは大小滴状の好塩基性細胞質内封入体。HE 染色, Bar = 25 μ m。

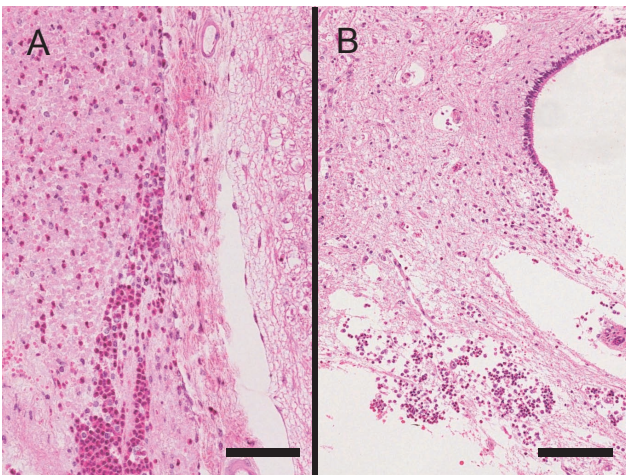


図7A：牛の *Streptococcus gallolyticus* subsp. *gallolyticus* による化膿性髄膜脊髄炎。クモ膜下腔の線維素析出と好中球浸潤。HE 染色, Bar = 50 μ m。
図7B：中心管付近の神経網粗鬆化を伴った炎症細胞浸潤。HE 染色, Bar = 100 μ m。

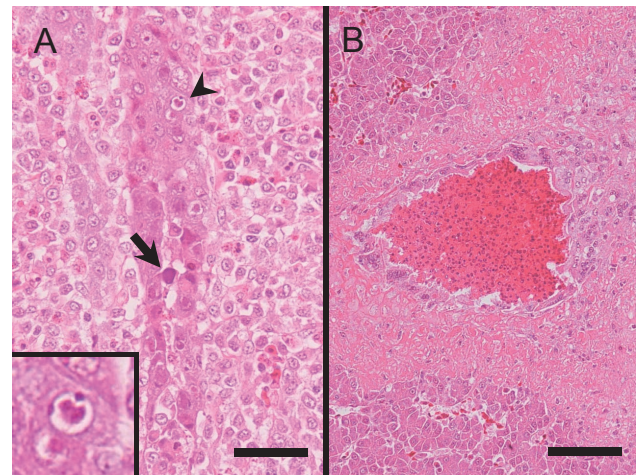


図8A：鶏の鶏アデノウイルス1型による好塩基性および好酸性核内封入体を伴う筋胃炎。矢印は full 型, 矢頭・インセットは Cowdry A 型の核内封入体。HE 染色, Bar = 25 μ m。
図8B：肝臓における原因の特定に至らなかった肉芽腫反応を伴う多発性巣状壊死。HE 染色, Bar = 50 μ m。